

ISSN 2949-0715 (Online)



# Байкальский медицинский журнал

Baikal  
Medical  
Journal

Иркутск

**2026, Том (Vol.) 5, № 2**

Дата выхода в свет: 10 июня 2026 г.



ISSN 2949-0715 (Online)



# Байкальский медицинский журнал

Baikal  
Medical  
Journal



**2026**, Том (Vol.) **5**, № **2**

Дата выхода в свет: 10 июня 2026 г.

Редакция СМИ «Байкальский медицинский журнал (Baikal Medical Journal)» осуществляет производство и выпуск средства массовой информации – сетевого издания «Байкальский медицинский журнал (Baikal Medical Journal)»

Регистрационный номер Эл № ФС77-83228 от 12 мая 2022 г.

Контент журнала распространяется по лицензии Creative Commons Attribution (CC-BY).

Авторские права на опубликованные в журнале научные публикации принадлежат их авторам.

Право на оригинал-макет и оформление принадлежит журналу «Байкальский медицинский журнал». Копирование и воспроизведение материалов, опубликованных в журнале, допускается только с письменного разрешения редакции.

### Цели и область

Публикация научно-исследовательских работ, выполненных ведущими учёными научно-исследовательских учреждений и преподавателями высших учебных заведений, а также студентами, ординаторами и аспирантами, по научным отраслям и группам научных специальностей, входящим в сферу интересов журнала.

Научные отрасли и группы научных специальностей, входящие в сферу интересов журнала с мая 2022 г. по настоящее время:

3.3.3 Патологическая физиология (медицинские науки)

3.1.18 Внутренние болезни (медицинские науки)

3.1.9 Хирургия (медицинские науки)

### История издания журнала

Журнал издаётся с 1923 г. под названием «Иркутский медицинский журнал» (до 1930 г.). В 1930 г. путём объединения с «Омским медицинским журналом» переименован в «Сибирский архив теоретической и клинической медицины» (до 1994 г.).

С 1994 г. выходил под названием «Сибирский медицинский журнал» (до 2022 г.).

В 2022 г. переименован в «Байкальский медицинский журнал».

Журнал выходит только online. Периодичность выпусков – 1 раз в квартал.

Адрес Редакции и Издателя:

664003, г. Иркутск, ул. Красного Восстания, 1.

E-mail: editor@bmjour.ru.

### Учредители:

Федеральное государственное бюджетное образовательное учреждение высшего образования «Иркутский государственный медицинский университет» Министерства здравоохранения Российской Федерации  
Адрес: 664003, г. Иркутск, ул. Красного Восстания, 1.  
Тел.: +7 (3952) 24-38-25, факс: +7 (3952) 24-38-25,  
e-mail: rektorat@ismu.baikal.ru

Федеральное государственное бюджетное научное учреждение «Иркутский научный центр хирургии и травматологии»  
Адрес: 664003, г. Иркутск, ул. Борцов Революции, 1.  
Тел.: +7 (3952) 29-03-45, факс: +7 (3952) 29-03-36,  
e-mail: iscst@mail.ru

Editorial Board of the Baikal Medical Journal produces and publishes online media "Baikal Medical Journal" (Bajkal'skij medicinskij zhurnal).

Certificate of Mass Media Registration – EI No. FS77-83228 from 12 May 2022.

The content of the journal is distributed under the Creative Commons Attribution (CC-BY) license.

The copyright for scientific articles published in our journal belongs to their respective authors.

The rights to the original layout and design of the journal belong to the publisher, Baikal Medical Journal.

Copying and reproduction of materials published in the Baikal Medical Journal is allowed only with the written permission of the Editorial Board.

### Objectives and Scope

The journal aims to publish research papers by leading scientists from research institutions, teachers from higher education institutions, and students, residents, and postgraduates in various scientific fields and specialties that are within the scope of the journal's interests.

Scientific branches and groups of scientific specialties included in the scope of interests of the journal from May 2022 to the present:

3.3.3 Pathological physiology (medical sciences)

3.1.18 Internal medicine (medical sciences)

3.1.9 Surgery (medical sciences)

### The history of the journal's publication

The journal has been published since 1923 under the name "Irkutsk Medical Journal" until 1930. In 1930, it merged with the "Omsk Medical Journal" and became "Siberian Archive of Theoretical and Clinical Medicine", which lasted until 1994.

After that, the journal was published as "Siberian Medical Journal" from 1994 until 2022.

In 2022, the name was changed to "Baikal Medical Journal".

The journal is published exclusively online. Issues are released once every three months.

Address of the Editorial Board and the Publisher:

664003, Irkutsk, Krasnogo Vosstaniya str., 1

E-mail: editor@bmjour.ru

### Founders:

Irkutsk State Medical University

Address: 664003, Irkutsk,

Krasnogo Vosstaniya str., 1

Phone: +7 (3952) 24-38-25, Fax: +7 (3952) 24-38-25

E-mail: rektorat@ismu.baikal.ru

Irkutsk Scientific Centre

of Surgery and Traumatology

Address: 664003, Irkutsk, Bortsov Revolyutsii str., 1.

Phone: +7 (3952) 29-03-45, Fax: +7 (3952) 29-03-36

E-mail: iscst@mail.ru

**ГЛАВНЫЙ РЕДАКТОР**

**Щербатых Андрей Викторович**  
д.м.н., профессор, ректор,  
заведующий кафедрой факультетской хирургии,  
ФГБОУ ВО «Иркутский государственный  
медицинский университет» Минздрава России  
(Иркутск, Россия)  
РИНЦ: 485860

**ЗАМЕСТИТЕЛИ ГЛАВНОГО РЕДАКТОРА**

**Семинский Игорь Жанович**  
д.м.н., профессор,  
заведующий кафедрой патологической  
физиологии и клинической лабораторной  
диагностики, ФГБОУ ВО «Иркутский  
государственный медицинский университет»  
Минздрава России (Иркутск, Россия)  
ORCID: 0000-0002-7530-0716; РИНЦ: 108885

**Ткачук Елена Анатольевна**  
д.м.н., доцент, профессор кафедры генетики,  
ФГБОУ ВО «Иркутский государственный  
медицинский университет» Минздрава России  
(Иркутск, Россия)  
ORCID: 0000-0001-7525-2657;  
Scopus ID: 56712743500;  
ResearchID: A-5846-2018; РИНЦ: 729383

**НАУЧНЫЕ РЕДАКТОРЫ**

**Шурыгина Ирина Александровна**  
д.м.н., профессор РАН, заместитель директора  
по научной работе, ФГБНУ «Иркутский научный  
центр хирургии и травматологии»  
(Иркутск, Россия)  
ORCID: 0000-0003-3980-050X;  
Scopus ID: 36244455300; РИНЦ: 161435

**Протасов Константин Викторович**  
д.м.н., профессор, заместитель директора  
по науке и развитию, Иркутская государственная  
медицинская академия последипломного  
образования – филиал ФГБОУ ДПО РМАНПО  
Минздрава России (Иркутск, Россия)  
ORCID: 0000-0002-6516-3180;  
Scopus ID: 14523447800;  
ResearchID: N-2924-2015; РИНЦ: 92147

**ОТВЕТСТВЕННЫЙ СЕКРЕТАРЬ**

**Гома Татьяна Владимировна**  
к.м.н., доцент кафедры факультетской терапии,  
ФГБОУ ВО «Иркутский государственный  
медицинский университет» Минздрава России  
(Иркутск, Россия)  
ORCID: 0000-0003-3441-3498  
РИНЦ: 627782

**EDITOR-IN-CHIEF**

**Andrey V. Scherbatykh**  
Dr. Sci. (Med.), Professor, Rector,  
Head of the Department  
of Intermediate Level Therapy,  
Irkutsk State Medical University  
(Irkutsk, Russia)  
RSCI: 485860

**DEPUTY EDITORS-IN-CHIEF**

**Igor Zh. Seminsky**  
Dr. Sci. (Med.), Professor,  
Head of the Department of Pathological Physiology  
and Clinical Laboratory Diagnostics,  
Irkutsk State Medical University  
(Irkutsk, Russia)  
ORCID: 0000-0002-7530-0716; RSCI: 108885

**Elena A. Tkachuk**  
Dr. Sci. (Med.), Docent, Professor at the Department  
of Genetics, Irkutsk State Medical University  
(Irkutsk, Russia)  
ORCID: 0000-0001-7525-2657;  
Scopus ID: 56712743500;  
ResearchID: A-5846-2018; RSCI: 729383

**SCIENCE EDITORS**

**Irina A. Shurygina**  
Dr. Sci. (Med.), Professor of RAS,  
Deputy Director for Science,  
Irkutsk Scientific Centre of Surgery and Traumatology  
(Irkutsk, Russia)  
ORCID: 0000-0003-3980-050X;  
Scopus ID: 36244455300; RSCI: 161435

**Konstantin V. Protasov**  
Dr. Sci. (Med.), Professor, Deputy Director  
for Science and Development, Irkutsk State Medical  
Academy of Postgraduate Education – Branch  
Campus of the Russian Medical Academy  
of Continuing Professional Education (Irkutsk, Russia)  
ORCID: 0000-0002-6516-3180;  
Scopus ID: 14523447800;  
ResearchID: N-2924-2015; RSCI: 92147

**EXECUTIVE SECRETARY**

**Tatiana V. Goma**  
Cand. Sci. (Med.), Associate Professor  
at the Department of Intermediate Level Therapy,  
Irkutsk State Medical University  
(Irkutsk, Russia)  
ORCID: 0000-0003-3441-3498  
RSCI: 627782

**РЕДАКЦИОННАЯ КОЛЛЕГИЯ**

**Белобородов Владимир Анатольевич**  
д.м.н., профессор, заведующий кафедрой общей хирургии, ФГБОУ ВО «Иркутский государственный медицинский университет» Минздрава России (Иркутск, Россия)  
РИНЦ: 272235

**Бывальцев Вадим Анатольевич**  
д.м.н., профессор, заведующий кафедрой нейрохирургии и инновационной медицины, ФГБОУ ВО «Иркутский государственный медицинский университет» Минздрава России; главный нейрохирург департамента здравоохранения, «РЖД-Медицина»; руководитель центра нейрохирургии, ЧУЗ «Клиническая больница «РЖД-Медицина» город Иркутск»; профессор кафедры травматологии, ортопедии и нейрохирургии, Иркутская государственная медицинская академия последипломного образования – филиал ФГБОУ ДПО РМАНПО Минздрава России (Иркутск, Россия)  
ORCID: 0000-0003-4349-7101;  
Scopus ID: 25421197400;  
ResearchID: D-1962-2018; РИНЦ: 680094

**Быков Юрий Николаевич**  
д.м.н., профессор, заведующий кафедрой нервных болезней, ФГБОУ ВО «Иркутский государственный медицинский университет» Минздрава России (Иркутск, Россия)  
ORCID: 0000-0002-7836-5179;  
Scopus ID: 57200671414;  
ResearchID: S-6938-2016; РИНЦ: 170597

**Григорьев Евгений Георгиевич**  
д.м.н., профессор, член-корреспондент РАН, заведующий кафедрой госпитальной хирургии, ФГБОУ ВО «Иркутский государственный медицинский университет» Минздрава России; научный руководитель, ФГБНУ «Иркутский научный центр хирургии и травматологии» (Иркутск, Россия)  
ORCID: 0000-0002-5082-7028;  
Scopus ID: 6603077953;  
ResearchID: H-7659-2016; РИНЦ: 80353

**Дамбаев Георгий Цыренович**  
д.м.н., профессор, член-корреспондент РАН, заслуженный деятель науки Республики Бурятия, заведующий кафедрой госпитальной хирургии с курсом сердечно-сосудистой хирургии, ФГБОУ ВО «Сибирский государственный медицинский университет» Минздрава России (Томск, Россия)

**Зайцев Дмитрий Николаевич**  
д.м.н., профессор, Директор Научно-исследовательского института биомедицинских технологий, заведующий базовой кафедрой, ФГБОУ ВО «Иркутский государственный медицинский университет» Минздрава России (Иркутск, Россия)  
ORCID: 0000-0002-5444-3398;  
РИНЦ: 324250

**EDITORIAL BOARD**

**Vladimir A. Beloborodov**  
Dr. Sci. (Med.), Professor,  
Head of the Department of General Surgery,  
Irkutsk State Medical University  
(Irkutsk, Russia)  
RSCI: 272235

**Vadim A. Byvaltsev**  
Dr. Sci. (Med.), Professor, Head of the Department of Neurosurgery and Innovative Medicine, Irkutsk State Medical University;  
Chief Neurosurgeon at the Department of Health Care Services, RZD-Medicine;  
Head of the Center of Neurosurgery, Clinical Hospital of RZD-Medicine of Irkutsk;  
Professor at the Department of Traumatology, Orthopedics and Neurosurgery, Irkutsk State Medical Academy of Postgraduate Education – Branch Campus of the Russian Medical Academy of Continuing Professional Education (Irkutsk, Russia)  
ORCID: 0000-0003-4349-7101;  
Scopus ID: 25421197400;  
ResearchID: D-1962-2018; RSCI: 680094

**Yuri N. Bykov**  
Dr. Sci. (Med.), Professor,  
Head of the Department of Nervous Diseases,  
Irkutsk State Medical University  
(Irkutsk, Russia)  
ORCID: 0000-0002-7836-5179;  
Scopus ID: 57200671414;  
ResearchID: S-6938-2016; RSCI: 170597

**Evgeny G. Grigoriev**  
Dr. Sci. (Med.), Professor, Corresponding Member or RAS, Head of the Department of Advanced Level Surgery, Irkutsk State Medical University;  
Academic Director, Irkutsk Scientific Centre of Surgery and Traumatology (Irkutsk, Russia)  
ORCID: 0000-0002-5082-7028;  
Scopus ID: 6603077953;  
ResearchID: H-7659-2016; RSCI: 80353

**Georgy Ts. Dambaev**  
Dr. Sci. (Med.), Professor, Corresponding Member of RAS, Honored Scientist of the Buryat Republic, Head of the Department of Advanced Level Surgery with the Course of Cardiovascular Surgery, Siberian State Medical University (Tomsk, Russia)

**Dmitry N. Zaitsev**  
Dr. Sci. (Med.), Professor, Director of the Research Institute of Biomedical Technologies,  
Head of the Joint Department,  
Irkutsk State Medical University (Irkutsk, Russia)  
ORCID: 0000-0002-5444-3398;  
RSCI: 324250

**Калягин Алексей Николаевич**

д.м.н., профессор, проректор по лечебной работе и последипломному образованию, заведующий кафедрой пропедевтики внутренних болезней, ФГБОУ ВО «Иркутский государственный медицинский университет» Минздрава России (Иркутск, Россия)  
ORCID: 0000-0002-2708-3972;  
Scopus ID: 57376579600;  
ResearchID: K-5138-2016; PИHЦ: 207633

**Колесников Сергей Иванович**

д.м.н., профессор, академик РАН, научный руководитель, ФГБНУ «Научный центр проблем здоровья семьи и репродукции человека» (Иркутск, Россия)  
ORCID: 0000-0003-2124-6328;  
Scopus ID: 7101992616;  
ResearchID: M-4020-2016; PИHЦ: 80315

**Кудаева Ирина Валерьевна**

д.м.н., профессор, заместитель директора, ФГБНУ «Восточно-Сибирский институт медико-экологических исследований» (Ангарск, Россия)  
ORCID: 0000-0002-5608-0818;  
SPIN-код: 6996-7177; AuthorID: 178900

**Лахман Олег Леонидович**

д.м.н., профессор, директор, ФГБНУ «Восточно-Сибирский институт медико-экологических исследований» (Ангарск, Россия)  
ORCID: 0000-0002-0013-8013;  
ResearchID: 8226-2016;  
SPIN-код: 6779-5614; AuthorID: 365601

**Лу Янь**

MD, доцент, член Партийного комитета и вице-президент, Медицинский университет Килу (Тайань, Китай)  
ORCID: 0000-0002-4328-3480

**Малов Игорь Владимирович**

д.м.н., профессор, советник ректора, ФГБОУ ВО «Иркутский государственный медицинский университет» Минздрава России (Иркутск, Россия)  
ORCID: 0000-0002-0122-4618;  
Scopus ID: 57190749592;  
ResearchID: P-3149-2017; PИHЦ: 108884

**Малов Сергей Игоревич**

д.м.н., доцент, проректор по научной работе, ФГБОУ ВО «Иркутский государственный медицинский университет» Минздрава России (Иркутск, Россия)  
SPIN-код: 5050-3112; AuthorID: 695340

**Патрис Н. Марш**

PhD, директор по науке, старший исследователь Института передовых биоисследований, Университет Гренобль-Альпы (Гренобль, Франция)  
ORCID: 0000-0002-8930-9340;  
Scopus ID: 35593059800; ResearchID: K-5060-2013

**Alexey N. Kalyagin**

Dr. Sci. (Med.), Professor, Vice-Rector for Clinical Work and Postgraduate Education, Head of the Department of propaedeutics of Internal Diseases, Irkutsk State Medical University (Irkutsk, Russia)  
ORCID: 0000-0002-2708-3972;  
Scopus ID: 57376579600;  
ResearchID: K-5138-2016; RSCI: 207633

**Sergey I. Kolesnikov**

Dr. Sci. (Med.), Professor, Academician of RAS, Academic Director, Scientific Centre for Family Health and Human Reproduction Problems (Irkutsk, Russia)  
ORCID: 0000-0003-2124-6328;  
Scopus ID: 7101992616;  
ResearchID: M-4020-2016; RSCI: 80315

**Irina V. Kudaeva**

Dr. Sci. (Med.), Professor, Deputy Director, East Siberian Institute of Medical and Ecological Research (Angarsk, Russia)  
ORCID: 0000-0002-5608-0818;  
SPIN: 6996-7177; AuthorID: 178900

**Oleg L. Lakhman**

Dr. Sci. (Med.), Professor, Director, East Siberian Institute of Medical and Ecological Research (Angarsk, Russia)  
ORCID: 0000-0002-0013-8013;  
ResearchID: 8226-2016;  
SPIN-код: 6779-5614; AuthorID: 365601

**Lu Yang**

MD, Associate Professor, Member of the Party Committee and Vice President, Qilu Medical University (Taian, China)  
ORCID: 0000-0002-4328-3480

**Igor V. Malov**

Dr. Sci. (Med.), Professor, Advisor to the Rector, Irkutsk State Medical University (Irkutsk, Russia)  
ORCID: 0000-0002-0122-4618;  
Scopus ID: 57190749592;  
ResearchID: P-3149-2017; RSCI: 108884

**Sergey I. Malov**

Dr. Sci. (Med.), Docent, Vice Rector for Scientific Work, Irkutsk State Medical University (Irkutsk, Russia)  
SPIN: 5050-3112; AuthorID: 695340

**Patrice N. Marche**

PhD, Scientific Director, Senior Scientist at the Institute for Advanced Biosciences, Universite Grenoble Alpes (Grenoble, France)  
ORCID: 0000-0002-8930-9340;  
Scopus ID: 35593059800; ResearchID: K-5060-2013

**Мухиддин Нуриддин Давлатали**

д.м.н., профессор, ректор, Таджикский государственный медицинский университет имени Абуали ибни Сино (Душанбе, Таджикистан)  
ORCID: 0009-0009-9461-1833

**Muhiddin Nuriddin Davlatali**

Dr. Sci. (Med.), Professor, Rector, Avicenna Tajik State Medical University (Dushanbe, Tajikistan)  
ORCID: 0009-0009-9461-1833

**Петрова Марина Михайловна**

д.м.н., профессор, заведующая кафедрой поликлинической терапии и семейной медицины с курсом последипломного образования, ФГБОУ ВО «Красноярский государственный медицинский университет имени профессора В.Ф. Войно-Ясенецкого» Минздрава России (Красноярск, Россия)  
ORCID: 0000-0003-2998-9572; РИНЦ: 613080

**Marina M. Petrova**

Dr. Sci. (Med.), Professor, Head of the Department of Ambulatory Therapy and Family Medicine with the Course of Postgraduate Education, Prof. V.F. Voino-Yasenetsky Krasnoyarsk State Medical University (Krasnoyarsk, Russia)  
ORCID: 0000-0003-2998-9572; RSCI: 613080

**Сороковиков Владимир Алексеевич**

д.м.н., профессор, директор, ФБГНУ «Иркутский научный центр хирургии и травматологии»; заведующий кафедрой травматологии, ортопедии и нейрохирургии, Иркутская государственная медицинская академия последипломного образования – филиал ФГБОУ ДПО РМАНПО Минздрава России (Иркутск, Россия)  
ORCID: 0000-0002-9008-6383;  
Scopus ID: 24469014100;  
ResearchID: B-1171-2019; РИНЦ: 441270

**Vladimir A. Sorokovikov**

Dr. Sci. (Med.), Professor, Director, Irkutsk Scientific Centre of Surgery and Traumatology; Head of the Department of Traumatology, Orthopedics and Neurosurgery, Irkutsk State Medical Academy of Postgraduate Education – Branch Campus of the Russian Medical Academy of Continuing Professional Education (Irkutsk, Russia)  
ORCID: 0000-0002-9008-6383;  
Scopus ID: 24469014100;  
ResearchID: B-1171-2019; RSCI: 441270

**Сюй Ваньхай**

MD, PhD, вице-президент Китайской ассоциации врачей-урологов; вице-президент, Харбинский медицинский университет (Харбин, Китай)  
ORCID: 0000-0003-3442-7988

**Xu Wanhai**

MD, PhD, Vice President of Chinese Urological Doctor Association; Vice President, Harbin Medical University (Harbin, China)  
ORCID: 0000-0003-3442-7988

**Ху Ифэй**

PhD, профессор, профессор, Столичный медицинский университет (Пекин, Китай)  
ORCID: 0000-0003-3777-3456

**Hu Yifei**

PhD, Professor, Professor, Capital Medical University (Beijing, China)  
ORCID: 0000-0003-3777-3456

**Цибиков Намжил Намзатович**

д.м.н., профессор, заведующий кафедрой патологической физиологии, ФГБОУ ВО «Читинская государственная медицинская академия» Минздрава России (Чита, Россия)  
ORCID: 0000-0002-6192-8422

**Namzhil N. Tsbikov**

Dr. Sci. (Med.), Professor, Head of the Department of Pathological Physiology, Chita State Medical Academy (Chita, Russia)  
ORCID: 0000-0002-6192-8422

**Цюй Чжанюй**

MD, PhD, профессор, руководитель кафедры медицинской микробиологии, Харбинский медицинский университет (Харбин, Китай)  
ORCID: 0000-0003-4773-0871

**Qu Zhangyi**

MD, PhD, Professor, Director of Department of Health Microbiology, Harbin Medical University (Harbin, China)  
ORCID: 0000-0003-4773-0871

**Шпрах Владимир Викторович**

д.м.н., профессор, директор, Иркутская государственная медицинская академия последипломного образования – филиал ФГБОУ ДПО РМАНПО Минздрава России (Иркутск, Россия)  
ORCID: 0000-0003-1650-1275;  
Scopus ID: 6701524100; РИНЦ: 150134

**Vladimir V. Shprakh**

Dr. Sci. (Med.), Professor, Director, Irkutsk State Medical Academy of Postgraduate Education – Branch Campus of the Russian Medical Academy of Continuing Professional Education (Irkutsk, Russia)  
ORCID: 0000-0003-1650-1275;  
Scopus ID: 6701524100; RSCI: 150134

**Шолохов Леонид Фёдорович**

д.м.н., профессор, заведующий лабораторией физиологии и патологии эндокринной системы, ФГБНУ «Научный центр проблем здоровья семьи и репродукции человека» (Иркутск, Россия)  
ORCID: 0000-0002-3647-3366;  
Scopus ID: 6506100081;  
ResearchID: O-6278-2015; РИНЦ: 531993

**Шурыгин Михаил Геннадьевич**

д.м.н., заведующий научно-лабораторным отделом, ФГБНУ «Иркутский научный центр хирургии и травматологии» (Иркутск, Россия)  
РИНЦ: 484911

**Leonid F. Sholokhov**

Dr. Sci. (Med.), Professor, Head of the Laboratory of Physiology and Pathology of Endocrine System, Scientific Centre for Family Health and Human Reproduction Problems (Irkutsk, Russia)  
ORCID: 0000-0002-3647-3366;  
Scopus ID: 6506100081;  
ResearchID: O-6278-2015; RSCI: 531993

**Mikhail G. Shurygin**

Dr. Sci. (Med.), Head of the Scientific and Laboratory Department, Irkutsk Scientific Centre of Surgery and Traumatology (Irkutsk, Russia)  
RSCI: 484911

**СОДЕРЖАНИЕ****CONTENTS****НАУЧНЫЕ ОБЗОРЫ ЛИТЕРАТУРЫ****SCIENTIFIC LITERATURE REVIEWS**

11

История развития и современное состояние малоинвазивных методов лечения доброкачественной гиперплазии предстательной железы: от открытых операций к ультрамалоинвазивным методикам  
*Воробьев В.А., Кернер Д.В., Осадчинский А.Е., Тухиев А.Р.*

The history of development and the current state of minimally invasive treatment methods for benign prostatic hyperplasia: From open surgeries to ultra-minimally invasive techniques  
*Vladimir A. Vorobev, Denis V. Kerner, Aleksandr E. Osadchinskii, Artur R. Tukhiev*

23

Нарушения сна при эпилепсии: клинико-нейрофизиологические паттерны и подходы к терапии  
*Позднякова Д.С., Пахомова А.Д., Пекарец Н.А.*

Sleep disorders in epilepsy: Clinical and neurophysiological patterns and treatment options  
*Diana S. Pozdnyakova, Anna D. Pakhomova, Nikolai A. Pekarets*

**ОРИГИНАЛЬНЫЕ СТАТЬИ****ORIGINAL ARTICLES**

34

A cross-sectional study to compare heart rate variability in patients of obsessive-compulsive disorder and healthy controls  
*Lokesh Kumar, Ashwani Verma, Harsha Shree Sharma, Amitabh Dube*

Вариабельность сердечного ритма у пациентов с обсессивно-компульсивным расстройством и здоровых контрольных лиц: поперечное исследование  
*Кумар Л., Верма А., Шарма Х.Ш., Дубе А.*

41

Математическая модель гемодинамики и роста дочерних аневризм сосудов головного мозга  
*Белобородов В.А., Степанов И.А., Саакян З.С., Борисова Н.В.*

A mathematical model of hemodynamics and growth of daughter aneurysms of cerebral vessels  
*Vladimir A. Beloborodov, Ivan A. Stepanov, Zorab S. Saakyan, Nataliya V. Borisova*

50

COVID-19 как один из триггеров возникновения сахарного диабета у детей  
*Ермаченко М.Ф., Иванов Р.А., Лунёнок А.А.*

COVID-19 as a trigger for type 1 diabetes mellitus manifestation in children  
*Mikhail F. Ermachenko, Ruslan A. Ivanov, Aleksandr A. Lunenok*

**КЛИНИЧЕСКИЕ НАБЛЮДЕНИЯ****CASE REPORTS**

57

Сочетание двух видов кишечной непроходимости различной этиологии  
*Белобородов В.А., Кельчевская Е.А.*

A combination of two types of intestinal obstruction of different etiologies  
*Vladimir A. Beloborodov, Elena A. Kelchevskaya*

63

Осколочное ранение шеи с разрывом грудино-ключично-сосцевидной артерии и формированием напряжённой гематомы. Хирургическое лечение в военно-полевом госпитале зоны специальной военной операции  
*Казанцев А.Н., Бушланов П.С., Чаава А.И., Шенгелия Н.Г., Эмбрехт Д.Ю.*

Shrapnel neck wound with ruptured sternocleidomastoid artery and tense hematoma. Surgical treatment at a military field hospital in the special military operation zone  
*Anton N. Kazantsev, Pavel S. Bushlanov, Aron I. Chaava, Nodar G. Shengelia, Dmitry Yu. Embrekht*

Редкое осложнение осколочного ранения стопы – ложная аневризма дистальной ветви задней большеберцовой артерии: такти-

A rare complication of a shrapnel foot wound – a false aneurysm of the posterior tibial artery distal branch: surgical treatment tactics

73

ка хирургического лечения в военно-полевом госпитале  
*Казанцев А.Н., Бушланов П.С., Чаава А.И., Шенгелия Н.Г., Эмбрехт Д.Ю.*

in a military field hospital  
*Anton N. Kazantsev, Pavel S. Bushlanov, Aron I. Chaava, Nodar G. Shengelia, Dmitry Yu. Embrekht*

83

Отдалённые результаты операции аортокоронарного шунтирования с использованием лучевой артерии и головной вены, выделенных на одном предплечье у больного с ограниченными возможностями выбора кондуита  
*Подкаменный В.А.*

Long-term results of coronary artery bypass grafting using the radial artery and cephalic vein isolated on one forearm in a patient with limited conduit selection  
*Vladimir A. Podkamenny*

#### ПОЗДРАВЛЕНИЯ С ЮБИЛЕЕМ

#### ANNIVERSARIES

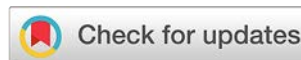90

Легенда здравоохранения Иркутской области. К 100-летию со дня рождения А.Е. Амбросовой  
*Крупская Т.С., Птичкина О.И., Прокопьева О.В.*

A legend of Irkutsk Region healthcare. On the 100th anniversary of Alexandra E. Ambrosova's birth  
*Tamara S. Krupskaya, Oksana I. Ptichkina, Olga V. Prokopyeva*

## НАУЧНЫЕ ОБЗОРЫ ЛИТЕРАТУРЫ SCIENTIFIC LITERATURE REVIEWS

<https://doi.org/10.57256/2949-0715-2026-5-2-11-22>



### ИСТОРИЯ РАЗВИТИЯ И СОВРЕМЕННОЕ СОСТОЯНИЕ МАЛОИНВАЗИВНЫХ МЕТОДОВ ЛЕЧЕНИЯ ДОБРОКАЧЕСТВЕННОЙ ГИПЕРПЛАЗИИ ПРЕДСТАТЕЛЬНОЙ ЖЕЛЕЗЫ: ОТ ОТКРЫТЫХ ОПЕРАЦИЙ К УЛЬТРАМАЛОИНВАЗИВНЫМ МЕТОДИКАМ

Воробьев В.А.<sup>1</sup>, Кернер Д.В.<sup>2</sup>, Осадчинский А.Е.<sup>3</sup>, Тухиев А.Р.<sup>1</sup>

<sup>1</sup> Иркутский государственный медицинский университет, 664003, г. Иркутск, ул. Красного Восстания, 1, Россия

<sup>2</sup> Линия жизни, 664009, г. Иркутск, ул. Ширямова, 2, Россия

<sup>3</sup> ООО «Бостон Сэентифик», 125315, г. Москва, Ленинградский просп., 72, корп. 2, эт. 3, пом. V, оф. 1А, Россия

#### АННОТАЦИЯ

**Актуальность.** Доброкачественная гиперплазия предстательной железы является одним из наиболее распространённых урологических заболеваний и одной из ведущих причин симптомов нижних мочевых путей у мужчин пожилого возраста. Расширение спектра эндоскопических, лазерных и ультрамалоинвазивных вмешательств при этом заболевании требует систематизации данных об их историческом развитии и современной клинической роли.

**Цель исследования.** Проанализировать эволюцию хирургического лечения доброкачественной гиперплазии предстательной железы от первых открытых аденомэктомий и трансуретральной резекции предстательной железы до современных лазерных и ультрамалоинвазивных технологий.

**Материалы и методы.** Выполнен нарративный обзор литературы, клинических рекомендаций Европейской ассоциации урологов и Американской урологической ассоциации, а также ключевых метаанализов, посвящённых хирургическому лечению доброкачественной гиперплазии предстательной железы. Оценивались технические особенности, преимущества, ограничения и современная клиническая роль методов.

**Результаты.** Показано, что хирургическое лечение доброкачественной гиперплазии предстательной железы эволюционировало от открытых операций к трансуретральной резекции предстательной железы, длительное время сохранявшей статус «золотого стандарта», а затем – к биполярной резекции и лазерным технологиям, прежде всего гольмиевой и тулиевой лазерной энуклеации предстательной железы, фотоселективной вапоризации предстательной железы. В последние годы получили развитие ультрамалоинвазивные методики: простатический уретральный лифтинг; водно-паровая термотерапия; роботизированная водоструйная абляция; эмболизация артерий предстательной железы; временно имплантируемые нитиноловые устройства. Эти подходы направлены на снижение травматичности вмешательства и сохранение сексуальной функции. Вместе с тем они, как правило, обеспечивают менее выраженный функциональный эффект и характеризуются более высокой вероятностью повторного лечения.

**Заключение.** Современное лечение доброкачественной гиперплазии предстательной железы основано на персонализированном выборе метода с учётом объёма и анатомии предстательной железы, выраженности симптомов, сопутствующих заболеваний и предпочтений пациента. Трансуретральная резекция предстательной железы сохраняет значение базового клинического эталона, лазерная энуклеация сопоставима с ней по эффективности при меньшей инвазивности, а ультрамалоинвазивные технологии расширяют возможности щадящего, индивидуализированного лечения.

**Ключевые слова:** доброкачественная гиперплазия предстательной железы, история, хирургическое лечение, трансуретральная резекция простаты, лазерная энуклеация, минимально инвазивные вмешательства, ультрамалоинвазивные методы

**Для цитирования:** Воробьев В.А., Кернер Д.В., Осадчинский А.Е., Тухиев А.Р. История развития и современное состояние малоинвазивных методов лечения доброкачественной гиперплазии предстательной железы: от открытых операций к ультрамалоинвазивным методикам. *Байкальский медицинский журнал*. 2026; 5(2): 11-22. <https://doi.org/10.57256/2949-0715-2026-5-2-11-22>

## THE HISTORY OF DEVELOPMENT AND THE CURRENT STATE OF MINIMALLY INVASIVE TREATMENT METHODS FOR BENIGN PROSTATIC HYPERPLASIA: FROM OPEN SURGERIES TO ULTRA-MINIMALLY INVASIVE TECHNIQUES

Vladimir A. Vorobev<sup>1</sup>, Denis V. Kerner<sup>2</sup>, Aleksandr E. Osadchinskii<sup>3</sup>, Artur R. Tukhiev<sup>1</sup>

<sup>1</sup> Irkutsk State Medical University, 664003, Irkutsk, Krasnogo Vosstaniya str., 1, Russian Federation

<sup>2</sup> Surgical Clinic "Liniya Zhizni", 664009, Irkutsk, Shiryamova str., 2, Russian Federation

<sup>3</sup> Boston Scientific, 125315, Moscow, Leningradsky ave., 72, korp. 2, floor 3, room V, office 1A, Russian Federation

### ABSTRACT

**Background.** Benign prostatic hyperplasia remains one of the most common urological diseases and a leading cause of lower urinary tract symptoms in elderly men. The expanding range of endoscopic, laser, and ultra-minimally invasive surgical techniques requires a structured overview of their historical development and current clinical role.

**The aim of the study.** To analyze the evolution of surgical treatment for benign prostatic hyperplasia from open adenectomy and transurethral resection of the prostate to current laser and ultra-minimally invasive surgical techniques.

**Materials and methods.** We carried out a narrative review of the literature, clinical recommendations of the European Association of Urology and the American Urological Association, and key meta-analyses. Technical features, advantages, limitations, and current clinical role of the methods were assessed.

**Results.** Surgical treatment for benign prostatic hyperplasia evolved from open procedures to transurethral resection of the prostate, which for a long time remained the gold standard, to bipolar resection and laser techniques, particularly holmium and thulium laser enucleation of the prostate, and photoselective vaporization of the prostate. Over the last years, ultra-minimally invasive approaches, including prostatic urethral lift, water vapor thermal therapy, robotic water-jet ablation, prostatic artery embolization, and a temporarily implanted nitinol device, have expanded the therapeutic armamentarium by reducing invasiveness and better preserving sexual function. However, these methods generally provide less pronounced functional improvement and may be associated with higher retreatment rates.

**Conclusion.** Current surgical treatment for benign prostatic hyperplasia is based on a personalized selection according to prostate size and anatomy, symptom severity, comorbidities, and patient's preferences. Transurethral resection of the prostate remains a key clinical benchmark; laser enucleation offers comparable efficacy with lower invasiveness, and ultra-minimally invasive therapies broaden the options for individualised treatment.

**Key words:** *benign prostatic hyperplasia, history, surgical treatment, transurethral resection of the prostate, laser enucleation, minimally invasive surgical therapies, ultra-minimally invasive methods*

**For citation:** Vorobev V.A., Kerner D.V., Osadchinskii A.E., Tukhiev A.R. The history of development and the current state of minimally invasive treatment methods for benign prostatic hyperplasia: From open surgeries to ultra-minimally invasive techniques. *Baikal Medical Journal*. 2026; 5(2): 11-22. <https://doi.org/10.57256/2949-0715-2026-5-2-11-22>

## АКТУАЛЬНОСТЬ

Доброкачественная гиперплазия предстательной железы (ДГПЖ) относится к наиболее распространённым урологическим заболеваниям у мужчин пожилого возраста. По мере увеличения доли лиц старших возрастных групп растёт и число пациентов с ДГПЖ. По данным эпидемиологических исследований, до 75 % мужчин старше 65 лет имеют симптомы, связанные с этим заболеванием [1]. Гиперплазия преимущественно переходной и периуретральной зон предстательной железы приводит к обструкции выходного отдела мочевого пузыря и развитию симптомов нижних мочевых путей (СНМП), снижающих качество жизни. Несмотря на широкое применение медикаментозной терапии ( $\alpha$ -адреноблокаторы, ингибиторы 5-альфа-редуктазы) с 1990-х годов, для многих пациентов хирургическое вмешательство остаётся наиболее эффективным способом устранения инфравезикальной обструкции и улучшения мочеиспускания [2].

За последнее столетие подходы к хирургическому лечению ДГПЖ существенно изменились – от открытых операций до минимально инвазивных эндоскопических технологий [3]. Классическая трансуретральная резекция предстательной железы (ТУРП), впервые выполненная в 1926 г., длительное время считалась «золотым стандартом», обеспечивая выраженное уменьшение симптоматики при приемлемом профиле безопасности [4]. Вместе с тем риск интра- и послеоперационных осложнений при ТУРП (кровотечения, синдром трансуретральной резекции (ТУР-синдром), стриктуры уретры, ретроградная эякуляция и др.; совокупно до 10–20 % случаев) обусловил поиск альтернативных методов [5, 6]. В 1990–2000-х гг. появились техники, направленные на снижение травматичности вмешательства при сохранении клинической эффективности. К ним относятся абляция ткани предстательной железы с использованием различных источников энергии (лазеры, микроволны, радиочастотная энергия, водяной пар, высокоскоростная водная струя), а также механические и рентгеноэндovasкулярные методы (импланты-лифты, стенты, эмболизация артерий) [7]. Отечественные обзорные данные подтверждают ключевую роль лазерных технологий – гольмиевой лазерной энуклеации предстательной железы (HoLEP, holmium laser enucleation of the prostate), тулиево-лазерной энуклеации предстательной железы (ThuLEP, thulium laser enucleation of the prostate) и фотоселективной вапоризации – как эффективных и безопасных альтернатив традиционной ТУРП [8].

В последние годы рост интереса к минимально инвазивным и ультрамалоинвазивным методам лечения ДГПЖ отмечается не только в научных публикациях и клинических рекомендациях, но и в профессиональных медицинских изданиях; это отражает смещение клинической парадигмы в сторону более щадящих и пациент-ориентированных подходов [9].

Настоящий обзор посвящён исторической эволюции хирургического лечения ДГПЖ – от первых открытых аденомэктомий и ТУРП до современных лазерных технологий и ультрамалоинвазивных методик (MIST, minimally invasive surgical therapies). Рассмотрены ключевые этапы развития и основные инновации: ТУРП; биполярная резекция; лазерная вапоризация и энуклеация; UroLift; Rezum; Aquablation; эмболизация артерий простаты (ЭАП); временный нитиноловый имплант (iTIND, temporarily implanted nitinol device) и другие подходы. Также проанализированы позиции этих методов в клинических рекомендациях Европейской ассоциации урологов (EAU, European Association of Urology), Американской урологической ассоциации (AUA, American Urological Association) и данных современных метаанализов.

Следует отметить, что в последние годы акцент сместился с изолированной оценки объёма предстательной железы на выраженность симптомов и их влияние на качество жизни [10]. Современные рекомендации по ведению мужчин с ДГПЖ и мужскими СНМП предполагают персонализированный подход, учитывающий клиническую ситуацию и предпочтения пациента. Далее последовательно рассмотрены основные этапы развития технологий и их современное клиническое значение.

## ИСТОРИЧЕСКАЯ РЕТРОСПЕКТИВА РАЗВИТИЯ МЕТОДОВ ЛЕЧЕНИЯ ДОБРОКАЧЕСТВЕННОЙ ГИПЕРПЛАЗИИ ПРЕДСТАТЕЛЬНОЙ ЖЕЛЕЗЫ

### Эра открытых операций (конец XIX в. – середина XX в.)

До конца XIX в. радикальные операции при доброкачественном увеличении предстательной железы практически не выполнялись из-за высокого риска осложнений. Предпринимались лишь единичные попытки хирургического лечения. Так, в 1827 г. французский хирург Ж. Амюсса частично удалил гиперплазированные доли через промежностный разрез; в 1830 г. английский хирург С. Гютри разработал инструменты для рассечения шейки мочевого пузыря, а в 1840 г. А. Мерсье усовершенствовал их, что позволило частично удалять ткань аденомы [3]. В последующие десятилетия ряд хирургов (Фергюссон, Гюри, Брайант, Харрисон и др.) при выполнении литотомии пытались «вслепую» выщипывать разросшуюся ткань предстательной железы; у части пожилых пациентов это приводило к улучшению мочеиспускания [3].

Во второй половине XIX в. были разработаны техники полноценной аденомэктомии. В 1880–1900 гг. сформировались основы открытого удаления аденомы: сначала через надлобковый доступ (чреспузырная аденомэктомия), затем через позадилобный доступ с рассечением капсулы предстательной железы вне мочевого пузыря [3]. Классические описания дали

П. Фрейер (1901) и Т. Миллин (1945): удаление гиперплазированных узлов через разрез (со вскрытием мочевого пузыря или внепузырно) стало стандартом для крупных желез. Открытая аденомэктомия позволяла радикально устранить обструкцию и продемонстрировала высокую эффективность при больших объемах предстательной железы, однако сопровождалась значительной инвазивностью. В настоящее время открытая простатэктомия применяется относительно редко – главным образом при объеме предстательной железы >150 см<sup>3</sup>, наличии осложнений (камни мочевого пузыря, дивертикулы) или в лапароскопической/робот-ассистированной форме у отдельных пациентов [3]. Другим историческим подходом был гальванокаутер Боттини (1877): трансуретральная электрическая коагуляция ткани предстательной железы с формированием рубцов в области шейки мочевого пузыря. Метод частично уменьшал обструкцию без удаления ткани, однако не обеспечивал радикального эффекта и сегодня имеет лишь историческое значение.

### Развитие эндоскопической резекции (1920–1980-е гг.)

Ключевым этапом в хирургии ДГПЖ стали изобретение резектоскопа и внедрение ТУРП. Первую эндоскопическую резекцию аденомы выполнил М. Штерн в 1926 г.; в 1931 г. Ч. Маккарти усовершенствовал технику Штерна. Монополярная ТУРП в течение многих десятилетий оставалась «золотым стандартом» лечения ДГПЖ при объеме предстательной железы до 80 см<sup>3</sup>, обеспечивая снижение суммарной оценки симптомов по Международной шкале симптомов предстательной железы (IPSS, International Prostate Symptom Score) на 70–85 % и увеличение максимальной скорости потока мочи (Q<sub>max</sub>) примерно в 2–3 раза [11]. ТУРП существенно улучшала уродинамические показатели и обеспечивала стойкие результаты, что подтверждено многочисленными исследованиями и обобщающими обзорами [4, 11]. Даже спустя почти столетие она сохраняет позиции благодаря сочетанию высокой эффективности, приемлемой безопасности и доказанных долговременных исходов [4].

Классическая монополярная ТУРП, однако, не лишена ограничений. После вмешательства осложнения различной степени тяжести регистрируются примерно у 15–20 % пациентов [5, 6]. Наиболее значимыми являются ТУР-синдром (1–5 % случаев, преимущественно при длительных операциях) и кровотечения, требующие гемотрансфузии (2–5 %) [6]. Также описаны перфорация капсулы с экстравазацией, стриктура уретры (до 5–7 %) и склероз шейки мочевого пузыря. Ретроградная эякуляция после ТУРП развивается у 40–70 % пациентов [6]. Риск эректильной дисфункции относительно невысок и составляет около 5–10 %. Совершенствование техники ТУРП – улучшение оптики, внедрение более управляемых источников тока и меры профилактики гипонатриемии (в частности, ограничение вре-

мени резекции не более 60 мин и контроль ирригации) – повысило безопасность процедуры. В среднем ТУРП обеспечивает снижение IPSS на 70–80 %, а Q<sub>max</sub> после операции удваивается или утраивается [2]. Именно поэтому ТУРП в течение длительного времени рассматривалась как «золотой стандарт» хирургического лечения ДГПЖ [4].

Стремление снизить риск осложнений ТУРП стимулировало дальнейшее развитие трансуретральной хирургии [5, 6]. Современные обзоры подчёркивают, что она продолжает эволюционировать за счёт совершенствования техники, источников энергии и эндоскопического оборудования, сохраняя центральное место в лечении инфравезикальной обструкции при ДГПЖ [12]. Одним из важных усовершенствований стало внедрение биполярной трансуретральной резекции. При этой технологии электрод работает в физиологическом растворе, а резекция и вапоризация ткани выполняются с использованием плазменного разряда. Биполярная ТУРП практически исключает риск ТУР-синдрома [6], уменьшает интраоперационную кровопотерю и позволяет работать с большими объемами ткани без ограничений, связанных с гипотоническим ирригантом. По эффективности биполярная резекция сопоставима с традиционной ТУРП, но характеризуется более благоприятным профилем безопасности, особенно у пациентов, получающих антикоагулянты, и при больших объемах предстательной железы [6].

### Появление лазерных технологий (1990-е гг.)

В конце XX в. в хирургический арсенал лечения ДГПЖ вошли лазерные технологии, что стало новым этапом развития малоинвазивных вмешательств. Контактная лазерная коагуляция неодимовым лазером на иттрий-алюминиевом гранате (Nd:YAG, (neodymium-doped yttrium aluminium garnet), включая визуальную лазерную абляцию простаты (VLAP, visual laser ablation of the prostate) и контактную лазерную абляцию простаты (CELAP, contact laser ablation of the prostate), была внедрена в 1990 г. Метод обеспечивал глубокую коагуляцию и частичную вапоризацию ткани инфракрасным неодимовым лазером, часто в комбинации с контактным сапфировым наконечником. Основным преимуществом была низкая кровопотеря, однако зона коагуляционного некроза требовала длительной катетеризации, а клинический эффект оставался умеренным. В исходном варианте метод не получил широкого распространения, но стал основой для разработки более мощных лазерных систем [7].

**Гольмиевая лазерная резекция (HoLRP, holmium laser resection of the prostate)** и энуклеация предстательной железы были разработаны в 1996–1998 гг. Метод представляет собой анатомическое эндоскопическое вылущивание аденомы с помощью импульсного гольмиевого лазера (длина волны 2,1 мкм) с последующей внутрипузырной морцелляцией удалённой ткани. В настоящее время HoLEP рассматри-

ваются как один из наиболее эффективных методов лечения ДГПЖ при любом объёме предстательной железы [13]. По эффективности HoLEP сопоставима с открытой аденомэктомией и превосходит её по профилю безопасности: метод характеризуется минимальной кровопотерей, возможностью выполнения у пациентов, принимающих антикоагулянты, а также более короткими сроками катетеризации и госпитализации [11, 13]. Основное ограничение связано с высокой требовательностью техники к квалификации хирурга и продолжительной кривой обучения. Современные руководства Европейской и Американской урологических ассоциаций рекомендуют лазерную энуклеацию наряду с ТУРП при средних объёмах предстательной железы, а при крупных железах – как предпочтительную альтернативу открытой операции [13].

**«Зелёный лазер» (калий-титанил-фосфатный (КТР, potassium titanyl phosphate) или литий-триборатный (LBO, lithium triborate))** появился в начале 2000-х годов. Фотоселективная вапоризация предстательной железы (PVP, photoselective vaporization of the prostate) с использованием GreenLight™-лазера (длина волны 532 нм) мощностью 80–180 Вт позволяет испарять ткань с одновременной коагуляцией сосудов. PVP зарекомендовала себя как альтернатива ТУРП у пациентов с повышенным риском кровотечения и при малых или средних объёмах предстательной железы [13]. По данным рандомизированных исследований, улучшение симптоматики и уродинамических показателей сопоставимо с ТУРП при более короткой госпитализации [14]. Метод особенно актуален для пациентов, принимающих антикоагулянты. К ограничениям относятся вероятность повторного вмешательства при очень больших железах и отсутствие удалённой ткани для гистологического исследования. В крупных многоцентровых исследованиях (например, GOLIATH) PVP не уступила ТУРП по эффективности и безопасности в течение 2 лет наблюдения [14]. Вместе с тем, хотя тяжёлые инфекционные осложнения после PVP описаны крайне редко, их возможность требует внимательного отбора пациентов и строгого соблюдения технологии [15].

**Тулиевый лазер (2008 г.)** – непрерывный лазер на иттрий-алюминиевом гранате, легированном тулием (длина волны 2,0 мкм), применяемый для вапоризации (ThuVAP, thulium laser vaporization of the prostate) или энуклеации предстательной железы (ThuLEP, thulium laser enucleation of the prostate) по аналогии с HoLEP. По характеру воздействия тулиевый лазер близок к гольмиевому и обеспечивает эффективное удаление ткани при хорошем гемостазе. Благодаря непрерывному излучению он также позволяет выполнять быструю вапоризацию. Результаты клинических исследований подтверждают высокую эффективность лазерных методов хирургического лечения ДГПЖ: эндоскопическая лазерная энуклеация предстательной железы с использованием тулиевого лазера улучшает уродинамические показатели, уменьшает выраженность симптомов

нижних мочевых путей и повышает качество жизни пациентов при низкой частоте послеоперационных осложнений [16]. Ряд центров отмечают сокращение времени операции при использовании тулиевых лазеров; в клинических руководствах ThuLEP рассматривается наравне с HoLEP как вариант лазерной энуклеации [13]. Отечественные клинические данные подтверждают сопоставимую эффективность и безопасность гольмиевой и тулиевой лазерной энуклеации у пациентов с большим объёмом предстательной железы: отмечаются значимое уменьшение симптомов, улучшение уродинамических показателей и низкая частота осложнений [17].

## **МИНИМАЛЬНО ИНВАЗИВНЫЕ МЕТОДИКИ (MIST) КОНЦА XX В. – НАЧАЛА XXI В.**

Первыми малоинвазивными альтернативами ТУРП и открытой аденомэктомии в 1990-х гг. стали методы термоабляции предстательной железы без резекции ткани. Трансуретральная микроволновая термотерапия (TUMT, transurethral microwave thermotherapy) получила распространение с 1994 г. и была одобрена Управлением по контролю качества пищевых продуктов и лекарственных средств США (FDA, Food and Drug Administration) в 1996 г. Через специальный катетер-антенну микроволновая энергия нагревает ткань железы до 45–80 °С, вызывая коагуляционный некроз и последующую атрофию узлов. TUMT стала одной из первых MIST-методик. Она обеспечивает умеренное улучшение симптоматики, однако заметно уступает резекции по эффективности: IPSS снижается примерно на 40 %, а Qmax увеличивается в среднем на 5 мл/с [7]. Преимуществами являются низкий риск осложнений, сохранение сексуальной функции и возможность амбулаторного проведения под местной анестезией. Долгосрочная эффективность ограничена: повторные вмешательства требуются у 20–30 % пациентов. В современных рекомендациях TUMT практически вытеснена более эффективными методами (Rezum, UroLift и др.), поэтому её применение существенно сократилось.

Другой малоинвазивной термотехникой стала **трансуретральная игльчатая абляция (TUNA, transurethral needle ablation)** – трансуретральное введение в ткань предстательной железы игл-электродов с радиочастотным нагревом окружающей ткани примерно до 100 °С. Метод был одобрен FDA в 1996 г. TUNA также выполнялась амбулаторно, под местной анестезией, с минимальной травмой тканей и благоприятным профилем безопасности. Однако клинический эффект после TUNA оказался недостаточно стойким: до 30 % пациентов нуждались в повторном лечении. К 2010-м годам популярность TUNA снизилась, а в пересмотре рекомендаций AUA 2018 г. метод был исключён из перечня рекомендуемых из-за недостаточной эффективности [2]. В настоящее время данная технология практически не применяется.

С конца 2000-х годов активно развиваются **ультрамалоинвазивные методы**, направленные на механическое расширение простатического отдела уретры или локальную деструкцию ткани без резекции. Один из них – **простатический уретральный лифт (PUL, prostatic urethral lift; торговое название – UroLift)**, одобренный FDA в 2013 г. С помощью специального эндоскопического инструмента в латеральные доли предстательной железы устанавливаются 2–6 постоянных нитиноловых имплантов, которые отводят доли латерально и расширяют просвет уретры. Метод обеспечивает быстрое облегчение мочеиспускания без удаления ткани. Процедура проводится без разрезов, часто в амбулаторных условиях. Основное преимущество – сохранение антеградной эякуляции у большинства пациентов (примерно 98 % случаев) [18]. Ограничением является неполное устранение обструкции: снижение IPSS составляет 40–50 %, а прирост Qmax – лишь 3–4 мл/с [18, 19]. Метод подходит для предстательной железы объёмом 30–70 см<sup>3</sup> при отсутствии выраженной средней доли. По данным 5-летнего наблюдения, около 13 % пациентов после UroLift нуждаются в повторном лечении, чаще в ТУРП [18]. AUA включила PUL (UroLift) в рекомендации 2018 г. как опцию для пациентов, стремящихся сохранить эякуляцию [2]. В рекомендациях EAU 2023 г. (EAU-2023) отмечено, что UroLift имеет наиболее развитую доказательную базу среди MIST: представлены 5-летние данные, подтверждающие стойкость достигнутого уменьшения симптомов и низкую частоту серьёзных нежелательных явлений [13]. Поэтому у тщательно отобранных пациентов с объёмом предстательной железы 30–70 мл без средней доли, желающих избежать сексуальных нарушений, UroLift может быть предложен как вариант лечения (уровень доказательности 1b, условная рекомендация). Пациента необходимо информировать, что уменьшение симптомов, как правило, менее выражено, а риск повторного вмешательства выше, чем после более инвазивной резекции [2, 18, 19]. Включение UroLift в официальные рекомендации расширило возможности индивидуализированного выбора лечения.

Инъекционная водно-паровая термотерапия (Rezum) получила одобрение FDA в 2015 г. Через специальный цистоскопический аппликатор в ткань предстательной железы вводят дозированные порции водяного пара (103 °С). Пар конденсируется, отдаёт тепловую энергию и вызывает локальный некроз клеток. Процедура минимально инвазивна и проводится амбулаторно под местной анестезией или седацией. Большинство пациентов (более 90 %) сохраняют эякуляцию [20]. Клинический эффект развивается в течение 1–3 месяцев: IPSS снижается примерно на 50 %, а Qmax возрастает примерно на 5 мл/с [20]. В послеоперационном периоде нередко требуется кратковременная катетеризация из-за отёка. Метод подходит для предстательной железы объёмом до 80 мл, в том числе при наличии

средней доли, что является преимуществом перед UroLift [2]. По данным 5-летнего наблюдения, достигнутый эффект сохраняется, а частота хирургических повторных вмешательств составляет 4,4 % [20]. Отечественный клинический опыт также подтверждает эффективность и безопасность водно-паровой термотерапии Rezum с клинически значимым уменьшением выраженности СНМП и благоприятным профилем переносимости у тщательно отобранных пациентов [21]. В рекомендациях AUA Rezum указан среди методов, которые могут применяться у пациентов, стремящихся избежать сексуальных побочных эффектов (уровень доказательности 2) [2]. EAU-2023 рассматривает паровую терапию как перспективную альтернативу, но не как новый стандарт, у пациентов с объёмом предстательной железы до 80 мл [13]. Необходимы дальнейшие исследования с периодом наблюдения более 3–5 лет.

**Aquablation (AquaBeam)** – роботизированная технология высокоскоростной водоструйной абляции, одобренная FDA в 2017 г. Под контролем ультразвукового исследования в режиме реального времени система автоматически удаляет ткань предстательной железы сверхвысокоскоростной струёй физиологического раствора. Метод сочетает трансуретральную эндоскопию и трансректальное ультразвуковое наведение. В исследованиях Aquablation продемонстрировала эффективность, сопоставимую с ТУРП, при предстательной железе среднего объёма (30–80 мл) [22]. Ключевым преимуществом является более высокая вероятность сохранения эякуляторной функции: эякуляторная дисфункция после Aquablation регистрируется реже, чем после ТУРП [22]. Вместе с тем процедура требует общей анестезии и выполнения в условиях операционной; кроме того, отсутствие коагуляционного этапа повышает риск кровотечения, поэтому нередко требуется установка катетера с тампонадой мочевого пузыря [22]. Долгосрочная доказательная база пока ограничена 3–5-летними результатами. EAU-2023 даёт слабую положительную рекомендацию рассматривать Aquablation как альтернативу ТУРП при среднем объёме предстательной железы [13]. Широкое внедрение метода ограничивается высокой стоимостью оборудования.

**Эмболизация артерий предстательной железы** применяется с 2010 г. Это рентгеноэндоваскулярная процедура, при которой через бедренный или лучевой доступ катетеризируют ветви простатических артерий и вводят микрочастицы-эмболы, вызывающие ишемическое уменьшение объёма гиперплазированной ткани. ЭАП рассматривается как перспективный малоинвазивный метод у пациентов с очень большим объёмом предстательной железы и тяжёлыми сопутствующими заболеваниями, у которых выполнение операции под наркозом связано с высоким риском [23]. Улучшение симптомов развивается постепенно, в течение нескольких месяцев, и составляет 40–50 % по IPSS [23]. По данным сравнительных исследований, через 6–12 месяцев эффект

ЭАП по шкале IPSS незначительно уступает ТУРП [23, 24], тогда как уменьшение объёма предстательной железы и прирост Qmax более выражены после резекции [23]. Важное преимущество ЭАП – минимальное влияние на сексуальную функцию, поскольку риск ретроградной эякуляции после эмболизации близок к нулю [23]. Основным ограничением метода является необходимость участия высококвалифицированного интервенционного рентгенохирурга. Возможны неполная эмболизация с сохранением симптомов и специфические осложнения: гематурия, тазовая боль, временное раздражение при мочеиспускании. Редко развивается ишемия смежных органов при нецелевом попадании эмболов, например, мочевого пузыря, прямой кишки или полового члена [23]. В версиях рекомендаций EAU/AUA 2021–2023 гг. ЭАП обозначена как экспериментальный метод, который следует выполнять в специализированных центрах или в рамках клинических исследований [2, 13]. Несмотря на то, что по 1–2-летним результатам эффективность ЭАП лишь немного уступает ТУРП [23, 25], отсутствие долгосрочных рандомизированных данных и сложности стандартизации процедуры пока ограничивают её широкое применение вне исследований.

**Временный нитиноловый имплант (iTIND)** получил европейскую маркировку соответствия *Conformité Européenne* в 2015 г.; в США он был одобрен FDA в 2022 г. Устройство представляет собой небольшую трёхлепестковую конструкцию, которую эндоскопически вводят в простатический отдел уретры на 5–7 дней. Раскрывшиеся нитиноловые «лепестки» механически расширяют просвет, формируя три продольных канала-насадки в ткани предстательной железы и области шейки мочевого пузыря. Спустя несколько дней имплант удаляют. iTIND относится к ультрамалоинвазивным технологиям. По данным 1–3-летнего наблюдения, метод обеспечивает снижение IPSS примерно на 50 % от исходного уровня, практически полное сохранение эякуляции (около 100 %) [26] и хорошо переносится пациентами, поскольку процедура выполняется амбулаторно под местной анестезией. В отдельных случаях эффект со временем уменьшается; в течение 3 лет повторная операция потребовалась 5 % пациентов [26]. В рекомендациях EAU-2023 iTIND упомянут как вариант для пациентов очень высокого операционного риска, которым противопоказано общее обезболивание [13]. До получения более убедительных данных iTIND остаётся вне основных алгоритмов лечения и применяется в отдельных клиниках.

Систематический обзор и метаанализ, посвящённый ультрамалоинвазивным методам лечения ДГПЖ (uMIST, ultra-minimally invasive surgical treatments), показал, что эти технологии обеспечивают быстрое и клинически значимое уменьшение выраженности симптомов нижних мочевых путей, умеренный прирост максимальной скорости потока мочи и не оказывают отрицательного влияния на эректильную и эякуляторную функцию. Наиболее благоприятный профиль сексуальной безопасности был продемонстрирован для Rezum, UroLift и эмболизации артерий предстательной железы [27].

Хронология внедрения методов лечения ДГПЖ, их основные характеристики и современная клиническая оценка представлены в таблице 1.

**ТАБЛИЦА 1**  
МЕТОДЫ ЛЕЧЕНИЯ ДОБРОКАЧЕСТВЕННОЙ ГИПЕРПЛАЗИИ ПРЕДСТАТЕЛЬНОЙ ЖЕЛЕЗЫ В ХРОНОЛОГИЧЕСКОМ ПОРЯДКЕ ВНЕДРЕНИЯ И ИХ СОВРЕМЕННАЯ КЛИНИЧЕСКАЯ ОЦЕНКА

**TABLE 1**  
METHODS FOR TREATING BENIGN PROSTATIC HYPERPLASIA IN CHRONOLOGICAL ORDER OF THEIR IMPLEMENTATION AND CURRENT CLINICAL ASSESSMENT

Метод (аббревиатура)	Год внедрения (прибл.)	Краткое описание	Текущая клиническая роль (оценка)
Гальванокаутер Боттини	1877	Трансуретральная электрокоагуляция ткани простаты (создание рубцов)	Исторический метод; в современной практике не используется.
Открытая аденомэктомия (чреспузырная/позадилонная)	1880–1900 (Фрейер П., 1901; Миллин Т., 1945)	Удаление аденоматозных узлов через разрез (со вскрытием мочевого пузыря или внепузырно)	Высокая эффективность при больших объёмах; высокая инвазивность. Сейчас применяется при очень больших простатах/осложнениях, иногда в лапаро-/робот-ассистированной форме.
ТУРП (монополярная)	1926 (Штерн М.; Маккарти Ч., 1931)	Эндоскопическая резекция ткани петлёй, монополярная энергия, несолоевой ирригант	Долгие годы – «золотой стандарт» при простате 30–80 мл. Высокая эффективность, но есть риск кровотечений/ТУР-синдрома/ретроградной эякуляции.
TUIP (инцизия простаты)	1969–1970-е	Продольный разрез шейки пузыря/простаты без удаления ткани	Метод выбора при простате <30 мл без выраженной средней доли; лучше сохраняет эякуляцию, меньше осложнений.

ТАБЛИЦА 1 (продолжение)

TABLE 1 (continued)

Nd:YAG-лазер (VLAP/CELAP)	1990	Глубокая коагуляция/частичная вапоризация неодимовым лазером	Исторически важный этап; в «чистом виде» почти не используется из-за длительной катетеризации и умеренной эффективности.
TUMT	1994 (FDA, 1996)	Микроволновый нагрев ткани через катетер-антенну	Историческая MIST-методика: умеренный эффект, высокая частота повторных процедур; сейчас используется редко.
TUNA	1996 (FDA, 1996)	Радиочастотная коагуляция ткани вокруг игл-электродов	Ограниченная долгосрочная эффективность, высокая частота повторных вмешательств; в современных рекомендациях обычно не поддерживается.
HoLRP/HoLEP	1996 (HoLRP); 1998 (HoLEP)	Анатомическая энуклеация по капсуле с морцелляцией	Один из наиболее эффективных методов при любом объеме; низкая кровопотеря, короткая госпитализация; ограничение – кривая обучения.
Биполярная ТУРП (плазменная резекция/вапоризация)	2000 (внедрение 1997–2001)	Биполярная энергия в физиорастворе; резекция и/или вапоризация	Сопоставима с монополярной по эффективности; ниже риск ТУР-синдрома, часто меньше кровопотеря.
PVP «зелёным» лазером (KTP/LBO GreenLight)	2002	Фотоселективная вапоризация (532 нм) с хорошим гемостазом	Альтернатива ТУРП, особенно у пациентов с риском кровотечения; меньше ткани для гистологии; при больших объемах возможно повторное вмешательство.
ThuVAP/ThuLEP	2008	Вапоризация/энуклеация лазером 2,0 мкм (часто непрерывный режим)	Эффективен и безопасен; близок к HoLEP по концепции; применяется в ряде центров как вариант лазерной энуклеации.
ЭАП	2010	Эндоваскулярная ишемизация простаты микрочастицами	Перспективен у пациентов высокого риска и/или с большими объемами предстательной железы; эффект развивается медленно; результат зависит от сосудистой анатомии и опыта рентгенохирурга; в ряде рекомендаций – ограниченные показания или исследовательский статус.
PUL (UroLift)	2013	Механическая латерализация долей имплантатами без резекции	Быстрое восстановление, хорошее сохранение эякуляции; эффект умеренный, повторные вмешательства чаще, чем после ТУРП/HoLEP.
Rezum (водяной пар)	2015	Конвективная термоабляция паром 103 °С	Амбулаторно, обычно сохраняет эякуляцию; эффект развивается за недели, возможна временная катетеризация; частота повторных вмешательств умеренная.
iTIND	2015	Временное устройство на 5–7 дней для формирования каналов/надсечек	Ультрамалоинвазивная методика: минимальное влияние на сексуальную функцию, умеренный эффект; данных долгосрочного наблюдения пока мало.
Aquablation (AquaBeam)	2017	Роботизированная водоструйная абляция под ультразвуковым наведением	Эффективность сопоставима с ТУРП при 30–80 мл; часто лучше сохранение эякуляции; риск кровотечений/стоимость оборудования ограничивают распространение.

**Примечание.** TUIP – трансуретральная инцизия предстательной железы (transurethral incision of the prostate).

## ОБСУЖДЕНИЕ: СОВРЕМЕННАЯ ОЦЕНКА МЕТОДОВ И МЕСТО В РЕКОМЕНДАЦИЯХ

Эволюция хирургических подходов к лечению ДГПЖ привела к формированию широкого спектра вмешательств – от открытых и эндоскопических операций до амбулаторных ультрамалоинвазивных процедур. Выбор оптимального метода должен основываться на индивидуальных характеристиках пациента: объёме и анатомии предстательной железы, наличии осложнений, сопутствующих заболеваний, а также приоритетах пациента, включая сохранение эякуляции, стремление избежать госпитализации или общей анестезии и экономические факторы. Современные клинические рекомендации предлагают алгоритмы выбора, предусматривающие совместное принятие решения врачом и пациентом после информирования последнего о преимуществах и ограничениях каждого вмешательства [28].

Согласно актуальным руководствам EAU-2023 по ведению мужчин с СНМП/ДГПЖ, хирургическое лечение показано пациентам с выраженными симптомами или осложнениями, а также при недостаточном эффекте консервативной терапии [13]. ТУРП и лазерная энуклеация (HoLEP/ThuLEP) остаются методами первой линии для большинства пациентов. ТУРП рекомендуется при объёме предстательной железы до 80 мл, HoLEP/ThuLEP – при железах большого объёма как альтернатива открытой операции [13]. Трансуретральная инцизия простаты рекомендована при объёме предстательной железы менее 30 мл без выраженной средней доли, поскольку позволяет снизить риск побочных эффектов [13, 29]. PVP «зелёным» лазером признаётся эффективной альтернативой ТУРП у пациентов с повышенным риском кровотечения и при малых или средних объёмах предстательной железы [13, 14]. Биполярная резекция по эффективности сопоставима с монополярной и предпочтительна у пациентов с нарушениями коагуляции [6]. В отношении новых MIST-методов рекомендации более сдержанны. Простатический уретральный лифтинг (UroLift) имеет наиболее развитую доказательную базу среди минимально инвазивных методов: доступны 5-летние данные, подтверждающие стойкость достигнутого уменьшения симптомов и низкую частоту серьёзных осложнений [13]. У пациентов с объёмом предстательной железы 30–70 мл без средней доли, желающих сохранить эякуляцию, PUL может рассматриваться как вариант лечения (уровень доказательности 1b, условная рекомендация) [13]. Rezum (инъекционная водно-паровая термотерапия) рассматривается как перспективная альтернатива для пациентов с объёмом предстательной железы до 80 мл, но пока не как новый стандарт [13]. Aquablation имеет слабую положительную рекомендацию как опция при средних объёмах вследствие ограниченного срока наблюдения [13]. ЭАП в рекомендациях EAU/AUA 2021–2023 гг. обозначена как экспериментальный метод; её пред-

лагают выполнять только в специализированных центрах или в рамках исследований из-за недостатка долгосрочных данных и сложности стандартизации процедуры [2, 13]. TUMT и TUNA в настоящее время не рекомендуются из-за меньшей эффективности по сравнению с другими методами [2]. iTIND упомянут в EAU-2023 как вариант для пациентов очень высокого операционного риска, но до получения новых доказательств остаётся вне основных алгоритмов [13].

После пересмотра рекомендаций в 2018 г. AUA включила UroLift и Rezum в перечень методов, применимых у пациентов с объёмом предстательной железы 30–80 мл и с умеренными или тяжёлыми симптомами, подчеркнув их преимущество в сохранении половой функции [2]. AUA также указывает на то, что при выборе MIST вместо более инвазивной резекции пациент должен быть информирован о несколько меньшей степени уменьшения симптомов и вероятности повторных процедур [2]. Включение MIST в рекомендации важно, поскольку расширяет возможности индивидуального выбора лечения. В 2018 г. Aquablation и ЭАП не были включены в рекомендации AUA из-за недостатка данных, однако отмечалось, что их статус может быть пересмотрен по мере накопления доказательств [2, 30]. К 2023 г. появились данные 3–5-летнего наблюдения: в обновлении рекомендаций AUA Aquablation добавлена в перечень рекомендованных опций, тогда как по ЭАП продолжается накопление данных [30].

Важные сравнительные данные представлены в сетевом метаанализе Cochrane (Franco J.V. и соавт., 2021), в котором оценены эффективность и безопасность различных технологий лечения ДГПЖ [31]. В анализ вошли 27 рандомизированных исследований. Показано, что ТУРП по-прежнему обеспечивает наибольший прирост уродинамических параметров (Qmax), тогда как по субъективной выраженности симптомов (IPSS) и качеству жизни малоинвазивные методы (UroLift, Rezum, ЭАП) лишь умеренно уступают ей [31]. При этом частота серьёзных нежелательных явлений, включая кровотечения, госпитализации и необходимость переливания крови, при MIST ниже, а риск нарушения эякуляции значительно меньше. Согласно обзорам, PUL и ЭАП практически не влияют на эякуляцию, Rezum оказывает минимальное влияние, тогда как после ТУРП ретроградная эякуляция развивается у большинства пациентов [18, 32]. С другой стороны, частота повторных вмешательств при MIST выше – в среднем около 10–15 % за 3–5 лет наблюдения, тогда как для ТУРП/HoLEP этот показатель составляет 1–3 % [18, 20, 33]. Эти данные имеют ключевое значение для информирования пациентов: менее инвазивное лечение предполагает компромисс между меньшей травматичностью, несколько более умеренным уменьшением симптомов и возможностью повторной процедуры в будущем [2].

Отдельные исследования наглядно демонстрируют этот компромисс. Так, рандомизированное исследование ВРНб сравнивало UroLift и ТУРП: импланты обеспечивали меньшее улучшение уродинамики, но лучше сохраняли эякуляцию и способствовали более быстрому восстановлению качества жизни [34]. Аналогично, в небольшом швейцарском рандомизированном исследовании (2018) эмболизация артерий предстательной железы приводила к менее выраженному снижению IPSS через 3 месяца, чем ТУРП, но сопровождалась меньшей частотой осложнений [35]. В целом совместное принятие решений с учётом предпочтений пациента становится ключевым принципом выбора метода лечения ДГПЖ [28]. Врач должен представить доступные опции – от наблюдения и медикаментозной терапии до различных видов вмешательств – и объяснить ожидаемую эффективность, риски и влияние каждой технологии на качество жизни. Например, пациент с умеренными симптомами, для которого принципиально сохранение эякуляторной функции, может предпочесть UroLift или Rezum, даже учитывая возможность повторного вмешательства в будущем [18, 32]. Пациент с выраженными симптомами, большим объёмом предстательной железы и готовностью к более инвазивному вмешательству, напротив, может выбрать HoLEP или ТУРП для максимально выраженного и стойкого улучшения мочеиспускания.

Для клинической практики принципиальное значение имеют объективные сравнительные данные. Накопление результатов и метаанализы, включая обзор Cochrane 2021 г., позволяют сопоставлять методы и уточнять их оптимальные ниши [31, 33]. Не менее важны ресурсные аспекты: высокая стоимость оборудования (лазеры, роботизированные платформы) может ограничивать внедрение отдельных технологий в ряде регионов. В этом контексте актуальным направлением остаётся разработка более доступных лазерных и плазменных систем для лечения ДГПЖ. Дальнейший прогресс связан с накоплением долгосрочных независимых данных по новым MIST-методам, оптимизацией критериев отбора пациентов и совершенствованием техники вмешательств.

## ЗАКЛЮЧЕНИЕ

Эволюция хирургического лечения ДГПЖ привела к существенному расширению спектра вмешательств – от открытой аденомэктомии и ТУРП до современных лазерных и ультрамалоинвазивных технологий. ТУРП сохраняет значение высокоэффективного клинического эталона, однако HoLEP и ThuLEP обеспечивают сопоставимые функциональные результаты при меньшей инвазивности и более благоприятном профиле безопасности. MIST-методики, в свою очередь, расширяют возможности персонализированного выбора лечения у пациентов, для которых приоритетны меньшая

травматичность, амбулаторное выполнение и сохранение сексуальной функции. Дальнейшее накопление долгосрочных независимых данных необходимо для уточнения оптимальных показаний и места новых технологий в клинических алгоритмах.

## ЛИТЕРАТУРА / REFERENCES

1. Egan K.B. The epidemiology of benign prostatic hyperplasia associated with lower urinary tract symptoms: Prevalence and incident rates. *Urol Clin North Am.* 2016; 43(3): 289-297. <https://doi.org/10.1016/j.ucl.2016.04.001>
2. Foster H.E., Barry M.J., Dahm P., Gandhi M.C., Kaplan S.A., Kohler T.S., et al. Surgical management of lower urinary tract symptoms attributed to benign prostatic hyperplasia: AUA guideline. *J Urol.* 2018; 200(3): 612-619. <https://doi.org/10.1016/j.juro.2018.05.048>
3. Мустафаев А.Т., Кызласов П.С., Дианов М.П., Мартов А.Г., Ергаков Д.В., Севрюков Ф.А. Хирургическое лечение доброкачественной гиперплазии предстательной железы: прошлое и настоящее. *Урологические ведомости.* 2019; 9(1): 47-56. [Mustafaev A.T., Kyzlasov P.S., Dianov M.P., Martov A.G., Ergakov D.V., Sevryukov F.A. Surgical treatment of benign prostatic hyperplasia: The past and the present. *Urology Reports (St.-Petersburg).* 2019; 9(1): 47-56. (In Russ.)]. <https://doi.org/10.17816/uroved9147-56>
4. Strebler R.T., Kaplan S.A. The state of TURP through a historical lens. *World J Urol.* 2021; 39(7): 2255-2262. <https://doi.org/10.1007/s00345-021-03607-7>
5. Mebust W.K., Holtgrewe H.L., Cockett A.T., Peters P.C. Transurethral prostatectomy: Immediate and postoperative complications. A cooperative study of 13 participating institutions evaluating 3,885 patients. *J Urol.* 1989; 141(2): 243-247. [https://doi.org/10.1016/S0022-5347\(17\)40731-2](https://doi.org/10.1016/S0022-5347(17)40731-2)
6. Mamoulakis C., Ubbink D.T., de la Rosette J.J. Bipolar versus monopolar transurethral resection of the prostate: A systematic review and meta-analysis of randomized controlled trials. *Eur Urol.* 2009; 56(5): 798-809. <https://doi.org/10.1016/j.eururo.2009.06.037>
7. Christidis D., McGrath S., Perera M., Manning T., Bolton D., Lawrentschuk N. Minimally invasive surgical therapies for benign prostatic hypertrophy: The rise in minimally invasive surgical therapies. *Prostate Int.* 2017; 5(2): 41-46. <https://doi.org/10.1016/j.prn.2017.01.007>
8. Быков П.И., Ширяев А.А., Колонтарев К.Б. Лазерные технологии в лечении доброкачественной гиперплазии предстательной железы. *Экспериментальная и клиническая урология.* 2022; 15(2): 24-31. [Bykov P.I., Shiryaev A.A., Kolontarev K.B. Laser technologies in treatment of benign prostatic hyperplasia. *Experimental and Clinical Urology.* 2022; 15(2): 24-31. (In Russ.)]. <https://doi.org/10.29188/2222-8543-2022-15-2-24-31>
9. Hilton L. Minimally invasive treatments grab BPH spotlight. *Urology Times.* 2019 Jan 30. URL: <https://www.urologytimes.com/view/minimally-invasive-treatments-grab-bph-spotlight> [date of access: 01.02.2026].
10. Gravas S., Malde S., Cornu J.N., Gacci M., Gratzke C., Herrmann T.R.W., et al. From BPH to male LUTS:

A 20-year journey of the EAU guidelines. *Prostate Cancer Prostatic Dis.* 2024; 27(1): 48-53. <https://doi.org/10.1038/s41391-023-00700-3>

11. Ahyai S.A., Gilling P., Kaplan S.A., Kuntz R.M., Madersbacher S., Montorsi F, et al. Meta-analysis of functional outcomes and complications following transurethral procedures for lower urinary tract symptoms resulting from benign prostatic enlargement. *Eur Urol.* 2010; 58(3): 384-397. <https://doi.org/10.1016/j.eururo.2010.06.005>

12. Teo J.S., Lee Y.M., Ho H.S.S. An update on transurethral surgery for benign prostatic obstruction. *Asian J Urol.* 2017; 4(3): 195-198. <https://doi.org/10.1016/j.ajur.2017.06.006>

13. Gravas S., Gacci M., Gratzke C., Herrmann T.R.W., Karavitakis M., Kyriazis I., et al. Summary paper on the 2023 European Association of Urology guidelines on the management of non-neurogenic male lower urinary tract symptoms. *Eur Urol.* 2023; 84(2): 207-222. <https://doi.org/10.1016/j.eururo.2023.04.008>

14. Thomas J.A., Tubaro A., Barber N., d'Ancona F, Muir G, Witzsch U, et al. A multicenter randomized noninferiority trial comparing GreenLight-XPS laser vaporization of the prostate and transurethral resection of the prostate for the treatment of benign prostatic obstruction: Two-year outcomes of the GOLIATH Study. *Eur Urol.* 2016; 69(1): 94-102. <https://doi.org/10.1016/j.eururo.2015.07.054>

15. Alderweireld C.E.A., van der Kooij D.C., Stuurman-Wieringa R.E., Boom H., Postema P.T.E. Soft tissue infection after photoselective vaporization of the prostate: A life-threatening complication. *Neth J Med.* 2019; 77(5): 183-185.

16. Рахимов С.А., Феофилов И.В., Арбузов И.А. Лазерные технологии в хирургии доброкачественной гиперплазии предстательной железы. *Вестник урологии.* 2024; 12(1): 80-90. [Rakhimov S.A., Feofilov I.V., Arbutov I.A. Laser technologies in surgery for benign prostate hyperplasia. *Urology Herald.* 2024; 12(1): 80-90. (In Russ.)]. <https://doi.org/10.21886/2308-6424-2024-12-1-80-90>

17. Попов С.В., Орлов И.Н., Мартов А.Г., Малевич С.М., Сушина И.В., Гринь Е.А., и др. Сравнение энуклеации доброкачественной гиперплазии предстательной железы объемом более 80 см<sup>3</sup> гольмиевым и тулиевым лазерами: ретроспективное клиническое исследование с 12-месячным наблюдением. *Урология.* 2019; 3: 80-83. [Popov S.V., Orlov I.N., Martov A.G., Malevich S.M., Sushina I.V., Grin E.A., et al. A comparison between enucleation of the prostate using holmium and thulium laser in volume over 80 cc: retrospective clinical study with 12-months follow-up. *Urologiya.* 2019; 3: 80-83. (In Russ.)]. <https://doi.org/10.18565/urology.2019.3.80-83>

18. Roehrborn C.G., Barkin J., Gange S.N., Shore N.D., Giddens J.L., Bolton D.M., et al. Five year results of the prospective randomized controlled prostatic urethral L.I.F.T. study. *Can J Urol.* 2017; 24(3): 8802-8813.

19. Xiang P., Wang M., Guan D., Liu D., Wang Y., Hao Y, et al. A systematic review and meta-analysis of prostatic urethral lift for male lower urinary tract symptoms secondary to benign prostatic hyperplasia. *Eur Urol Open Sci.* 2020; 19: 3-15. <https://doi.org/10.1016/j.euros.2020.05.001>

20. McVary K.T., Gittelman M.C., Goldberg K.A., Patel K., Shore N.D., Levin R.M., et al. Final 5-year outcomes

of the multicenter randomized sham-controlled trial of a water vapor thermal therapy for treatment of moderate to severe lower urinary tract symptoms secondary to benign prostatic hyperplasia. *J Urol.* 2021; 206(3): 715-724. <https://doi.org/10.1097/JU.0000000000001778>

21. Воробьев В.А., Тухиев А.Р., Леявин К.Б., Осадчинский А.Е., Фокин С.О., Белых К.Р., и др. Водно-паровая термотерапия Rezūm в лечении доброкачественной гиперплазии простаты: клинические исходы и эффективность. *Байкальский медицинский журнал.* 2025; 4(3): 74-83. [Vorobev V.A., Tukhiev A.R., Lelyavin K.B., Osadchinskiy A.E., Fokin S.O., Belykh K.R., et al. Rezūm water vapor thermal therapy in the treatment of benign prostatic hyperplasia: Clinical outcomes and efficacy. *Baikal Medical Journal.* 2025; 4(3): 74-83. (In Russ.)]. <https://doi.org/10.57256/2949-0715-2025-4-3-74-83>

22. Gilling P., Barber N., Bidair M., Anderson P., Sutton M., Aho T, et al. Three-year outcomes after Aquablation therapy compared to TURP: Results from a blinded randomized trial. *Can J Urol.* 2020; 27(1): 10072-10079.

23. Knight G.M., Talwar A., Salem R., Mouli S. Systematic review and meta-analysis comparing prostatic artery embolization to gold-standard transurethral resection of the prostate for benign prostatic hyperplasia. *Cardiovasc Intervent Radiol.* 2021; 44(2): 183-193. <https://doi.org/10.1007/s00270-020-02657-5>

24. Gao Y.A., Huang Y., Zhang R., Yang Y.D., Zhang Q., Hou M, et al. Benign prostatic hyperplasia: Prostatic arterial embolization versus transurethral resection of the prostate – A prospective, randomized, and controlled clinical trial. *Radiology.* 2014; 270(3): 920-928. <https://doi.org/10.1148/radiol.13122803>

25. Abt D., Müllhaupt G., Hechelhammer L., Markart S., Güsewell S., Schmid H.P., et al. Prostatic artery embolisation versus transurethral resection of the prostate for benign prostatic hyperplasia: 2-yr outcomes of a randomised, open-label, single-centre trial. *Eur Urol.* 2021; 80(1): 34-42. <https://doi.org/10.1016/j.eururo.2021.02.008>

26. Amparore D., Fiori C., Valerio M., Schulman C, Giannakis I, De Cillis S, et al. 3-year results following treatment with the second generation of the temporary implantable nitinol device in men with LUTS secondary to benign prostatic obstruction. *Prostate Cancer Prostatic Dis.* 2021; 24(2): 349-357. <https://doi.org/10.1038/s41391-020-00281-5>

27. Checucci E., Vecchia A., De Cillis S., Piramide F., Volpi G., Amparore D., et al. New ultra-minimally invasive surgical treatment for benign prostatic hyperplasia: A systematic review and analysis of comparative outcomes. *Eur Urol Open Sci.* 2021; 33: 28-41. <https://doi.org/10.1016/j.euros.2021.08.009>

28. Lerner L.B., McVary K.T., Barry M.J., Bixler B.R., Dahm P., Das A.K., et al. Management of lower urinary tract symptoms attributed to benign prostatic hyperplasia: AUA guideline part I – Initial work-up and medical management. *J Urol.* 2021; 206(4): 806-817. <https://doi.org/10.1097/JU.0000000000002183>

29. Hueber P.A., Zorn K.C. Let's not forget about TUIP: A highly underutilized, minimally-invasive and durable technique for men with <30 g prostates. *Can Urol Assoc J.* 2015; 9(7-8): 255-256. <https://doi.org/10.5489/cuaj.3239>

30. Sandhu J.S., Bixler B.R., Dahm P., Goueli R., Kirkby E., Stoffel J.T., et al. Management of lower urinary tract symptoms attributed to benign prostatic hyperplasia (BPH): AUA guideline amendment 2023. *J Urol.* 2024; 211(1): 11-19. <https://doi.org/10.1097/JU.0000000000003698>

31. Franco J.V., Jung J.H., Imamura M., Borofsky M., Omar M.I., Escobar Liquitay CM, et al. Minimally invasive treatments for lower urinary tract symptoms in men with benign prostatic hyperplasia: A network meta-analysis. *Cochrane Database Syst Rev.* 2021; 7(7): CD013656. <https://doi.org/10.1002/14651858.CD013656.pub2>

32. Busetto G.M., Checchia A., Recchia M., Tocci E., Falagarino U.G., Annunziata G., et al. Minimally invasive surgical therapies (MISTs) for lower urinary tract symptoms (LUTS): Promise or panacea? *Asian J Androl.* 2024; 26(2): 135-143. <https://doi.org/10.4103/aja202357>

33. Huang S.W., Tsai C.Y., Tseng C.S., Shih M.C., Yeh Y.C., Chien K.L., et al. Comparative efficacy and safety of new surgical treatments for benign prostatic hyperplasia: Systematic review and network meta-analysis. *BMJ.* 2019; 367: 15919. <https://doi.org/10.1136/bmj.15919>

34. Sønksen J., Barber N.J., Speakman M.J., Berges R., Wetterauer U., Greene D., et al. Prospective, randomized, multinational study of prostatic urethral lift versus transurethral resection of the prostate: 12-month results from the BPH6 study. *Eur Urol.* 2015; 68(4): 643-652. <https://doi.org/10.1016/j.eururo.2015.04.024>

35. Abt D., Hechelhammer L., Müllhaupt G., Markart S., Güsewell S., Kessler T.M., et al. Comparison of prostatic artery embolisation (PAE) versus transurethral resection of the prostate (TURP) for benign prostatic hyperplasia: Randomised, open label, non-inferiority trial. *BMJ.* 2018; 361: k2338. <https://doi.org/10.1136/bmj.k2338>

#### Конфликт интересов

Осадчинский А.Е. является клиническим специалистом ООО «Бостон Сэентифик». Остальные авторы декларируют отсутствие явных и потенциальных конфликтов интересов, связанных с публикацией настоящей статьи.

#### Источник финансирования

Авторы декларируют отсутствие внешнего финансирования для проведения исследования и публикации статьи.

#### Вклад авторов

Авторы в равной степени участвовали в подготовке публикации: разработка концепции статьи, получение и анализ фактических данных, написание и редактирование текста статьи, проверка и утверждение текста статьи. Авторы декларируют соответствие своего авторства международным критериям ICMJE.

#### Информация об авторах

**Воробьев Владимир Анатольевич** – д.м.н., профессор кафедры факультетской хирургии и урологии, Иркутский государственный медицинский университет, 664003, г. Иркутск, ул. Красного Восстания, 1, Россия. ORCID: <https://orcid.org/0000-0003-3285-5559>

**Кернер Денис Владимирович** – врач-хирург, врач-уролог, врач ультразвуковой диагностики, детский уролог-андролог, хирургическая клиника «Линия жизни», 664009, г. Иркутск, ул. Ширямова, 2, Россия. ORCID: <https://orcid.org/0009-0003-1852-569X>

**Осадчинский Александр Евгеньевич** – к.м.н., клинический специалист, ООО «Бостон Сэентифик», 125315, г. Москва, Ленинградский просп., 72, корп. 2, эт. 3, пом. V, оф. 1А, Россия. ORCID: <https://orcid.org/0000-0003-2892-5665>

**Тухиев Артур Русланович** – ассистент кафедры факультетской хирургии и урологии, Иркутский государственный медицинский университет, 664003, г. Иркутск, ул. Красного Восстания, 1, Россия. ORCID: <https://orcid.org/0000-0003-1525-3425>

#### Для переписки

Воробьев Владимир Анатольевич, [denecer@yandex.ru](mailto:denecer@yandex.ru)

Получена 16.02.2026  
Принята 08.05.2026  
Опубликована 10.06.2026

#### Conflict of interest

Aleksandr E. Osadchinskii is a clinical specialist at Boston Scientific. The remaining authors declare no apparent or potential conflict of interest related to the publication of this article.

#### Funding source

The authors declare no external funding for the study and publication of the article.

#### Authors' contribution

The authors participated equally in the preparation of the publication: concept development, obtaining and analyzing factual data, writing and editing the text of the article, checking and approving the text of the article. The authors declare their authorship to be in compliance with the international ICMJE criteria.

#### Information about the authors

**Vladimir A. Vorobev** – Dr. Sci. (Med.), Professor at the Department of Faculty Surgery and Urology, Irkutsk State Medical University, 664003, Irkutsk, Krasnogo Vosstaniya str., 1, Russian Federation. ORCID: <https://orcid.org/0000-0003-3285-5559>

**Denis V. Kerner** – Surgeon, Urologist, Ultrasound Diagnostic Specialist, Pediatric Urologist-Andrologist, Surgical Clinic "Liniya Zhizni", 664009, Irkutsk, Shiryamova str., 2, Russian Federation. ORCID: <https://orcid.org/0009-0003-1852-569X>

**Aleksandr E. Osadchinskii** – Cand. Sci. (Med.), Clinical Specialist, Boston Scientific, 125315, Moscow, Leningradsky ave., 72, korp. 2, floor 3, room V, office 1A, Russian Federation. ORCID: <https://orcid.org/0000-0003-2892-5665>

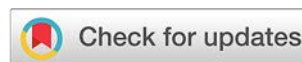**Artur R. Tukhiev** – Teaching Assistant at the Department of Faculty Surgery and Urology, Irkutsk State Medical University, 664003, Irkutsk, Krasnogo Vosstaniya str., 1, Russian Federation. ORCID: <https://orcid.org/0000-0003-1525-3425>

#### Corresponding author

Vladimir A. Vorobev, [denecer@yandex.ru](mailto:denecer@yandex.ru)

Received 16.02.2026  
Accepted 08.05.2026  
Published 10.06.2026

<https://doi.org/10.57256/2949-0715-2026-5-2-23-33>



## НАРУШЕНИЯ СНА ПРИ ЭПИЛЕПСИИ: КЛИНИКО-НЕЙРОФИЗИОЛОГИЧЕСКИЕ ПАТТЕРНЫ И ПОДХОДЫ К ТЕРАПИИ

Позднякова Д.С., Пахомова А.Д., Пекарец Н.А.

Иркутский государственный медицинский университет, 664003, г. Иркутск, ул. Красного Восстания, 1, Россия

### АННОТАЦИЯ

**Актуальность.** Эпилепсия и расстройства сна являются коморбидными состояниями, объединёнными сложными двунаправленными патофизиологическими связями. Нарушения сна у пациентов с эпилепсией часто остаются недиагностированными, а существующие обзоры редко интегрируют данные о роли противоэпилептических препаратов в модуляции этой взаимосвязи.

**Цель.** Систематизация и актуализация результатов современных клинических и доклинических исследований, посвящённых взаимосвязи эпилепсии и расстройств сна, оценка роли противоэпилептических препаратов в модуляции этих процессов и обоснование необходимости расширения диагностических подходов.

**Материалы и методы.** Проведён поиск литературы в базах данных PubMed, Google Scholar, eLibrary.ru и «КиберЛенинка» за период с 2016 по 2026 г. Критерии включения: оригинальные исследования и систематические обзоры на русском и английском языках, посвящённые эпилепсии, расстройствам сна и фармакологии противоэпилептических препаратов. Поисковые запросы включали релевантные комбинации ключевых слов. После процедуры отбора для анализа было использовано 40 публикаций.

**Результаты.** Проведённый анализ подтвердил двунаправленную связь между сном и эпилепсией: депривация сна и фрагментация его структуры выступают в роли мощных триггеров приступов, в то время как интериктальная эпилептиформная активность и сами приступы нарушают архитектуру сна. Различные классы противоэпилептических препаратов по-разному влияют на цикл сон – бодрствование: нормализуют структуру сна, подавляя эпилептиформную активность, или избыточно угнетают фазу быстрого сна и вызывают дневную сонливость.

**Заключение.** Выбор противоэпилептической терапии необходимо осуществлять с учётом хронобиологического профиля препарата и индивидуальной оценки характеристик сна пациента. Представленный обзор освещает проблему диссомнических расстройств у пациентов с эпилепсией через призму фармакодинамики противоэпилептических препаратов, и оценку взаимосвязи различных форм эпилепсии и характерных для них расстройств сна. Понимание механизмов, связывающих эпилепсию и сон, позволит добиться улучшения контроля над приступами и повышения качества жизни пациентов с эпилепсией.

**Ключевые слова:** эпилепсия, расстройства сна, инсомния, парасомнии, противоэпилептические препараты, фармакодинамика, электроэнцефалография, видео-электроэнцефалографический мониторинг

**Для цитирования:** Позднякова Д.С., Пахомова А.Д., Пекарец Н.А. Нарушения сна при эпилепсии: клинико-нейрофизиологические паттерны и подходы к терапии. *Байкальский медицинский журнал*. 2026; 5(2): 23-33. <https://doi.org/10.57256/2949-0715-2026-5-2-23-33>

## SLEEP DISORDERS IN EPILEPSY: CLINICAL AND NEUROPHYSIOLOGICAL PATTERNS AND TREATMENT OPTIONS

Diana S. Pozdnyakova, Anna D. Pakhomova, Nikolai A. Pekarets

Irkutsk State Medical University, 664003, Irkutsk, Krasnogo Vosstaniya str., 1, Russian Federation

### ABSTRACT

**Background.** Epilepsy and sleep disorders are comorbid conditions and linked by complex bidirectional pathophysiological relationships. Sleep disorders in patients with epilepsy often remain undiagnosed, and existing reviews rarely integrate data on the role of antiepileptic drugs in modulating this relationship.

**The aim.** To systematize and update the results of modern clinical and preclinical studies on the relationship between epilepsy and sleep disorders, evaluate the role of antiepileptic drugs in modulating these processes, and substantiate the need to expand diagnostic approaches.

**Materials and methods.** We conducted a literature search in PubMed, Google Scholar, eLibrary.ru, and CyberLeninka databases for 2016–2026. Inclusion criteria: original studies and systematic reviews in Russian and English on epilepsy, sleep disorders, and antiepileptic drugs pharmacology. Search queries included relevant keyword combinations. Following the selection process, 40 publications were used for analysis.

**Results.** The analysis confirmed a bidirectional relationship between sleep and epilepsy: sleep deprivation and sleep structure fragmentation act as powerful seizure triggers, while interictal epileptiform activity and the seizures themselves disrupt sleep architecture. Different classes of antiepileptic drugs affect the sleep-wake cycle differently: they normalize sleep structure by suppressing epileptiform activity, or excessively suppress REM sleep and induce daytime sleepiness.

**Conclusion.** The choice of antiepileptic therapy should be based on the drug chronobiological profile and an individual assessment of the patient's sleep. This review highlights the problem of dysomnia in patients with epilepsy through the prism of antiepileptic drugs pharmacodynamics and assesses the relationship between various forms of epilepsy and the sleep disorders which are associated with them. Understanding the mechanisms linking epilepsy and sleep will improve seizure control and quality of life for patients with epilepsy.

**Key words:** *epilepsy, sleep disorders, insomnia, parasomnias, antiepileptic drugs, pharmacodynamics, electroencephalography, video-electroencephalographic monitoring*

**For citation:** Pozdnyakova D.S., Pakhomova A.D., Pekarets N.A. Sleep disorders in epilepsy: Clinical and neurophysiological patterns and treatment options. *Baikal Medical Journal*. 2026; 5(2): 23-33. <https://doi.org/10.57256/2949-0715-2026-5-2-23-33>

## ВВЕДЕНИЕ

Эпилепсия представляет собой хроническое заболевание головного мозга, характеризующееся стойкой предрасположенностью к возникновению эпилептических приступов, а также нейробиологическими, когнитивными и социальными последствиями этого состояния [1]. В основе патофизиологии эпилепсии лежит аномальное синхронное возбуждение нейронов в каком-либо участке мозга или во всём мозге в целом, когда сети формируются неправильно или нарушаются в результате структурных, инфекционных или метаболических нарушений. У детей наиболее распространёнными причинами судорог являются генетические, перинатальные травмы и пороки развития коры головного мозга [2]. Эпилептогенез является сложным многофакторным процессом, ассоциированным с изменениями в нейронных лигандах и потенциал-зависимых ионных каналах, дисбалансом между возбуждающими и тормозящими нейромедиаторами, митохондриальной дисфункцией и активацией микроглии и макроглии (астроцитов) [3–5]. Важнейшими связующими звеньями между этими процессами являются системный воспалительный ответ и индуцированный им окислительный стресс [6]. Они не только нарушают функцию гематоэнцефалического барьера (ГЭБ) и усугубляют нейродегенерацию и эпилептогенез [4, 5], но и выступают самостоятельными факторами дисрегуляции цикла «сон – бодрствование» доменом метаболического синдрома, индуцированного противоэпилептическими препаратами (ПЭП-МетС) [7, 8].

Эпилепсия поражает около 50 млн человек в мире, а в Российской Федерации этот показатель составляет примерно 2–3 случая на 1000 населения [9]. Одной из проблем современной эпилептологии являются нарушения сна [10], наиболее часто проявляющиеся в виде инсомнии, обструктивного апноэ сна, синдрома беспокойных ног и повышенной дневной сонливости. Всё это вносит вклад в ухудшение качества жизни и психического здоровья у пациентов с эпилепсией, а также может способствовать увеличению частоты и тяжести эпилептических приступов [11]. Коморбидность эпилепсии и нарушений сна проявляется широко: пациенты с фармакорезистентной эпилепсией сталкиваются с ними гораздо чаще. Эпидемиологические данные подтверждают актуальность изучения данной коморбидности. Метаанализ 25 исследований, включавших в общей сложности 8196 человек, в т. ч. 2964 пациента с эпилепсией, показал, что последние имеют более плохое качество сна, но при этом схожие показатели чрезмерной дневной сонливости по сравнению с контрольной здоровой группой [12]. В целом нарушения сна, по-видимому, наиболее распространены среди пациентов с фармакорезистентной эпилепсией [13]. В когорте больных эпилепсией довольно распространено обструктивное апноэ сна. В исследовании R. Manni и M. Terzaghi среди пациентов

с фармакорезистентной эпилепсией обструктивное апноэ сна выявлялось как у взрослых, так и у детей (30 % и 20 % соответственно) [14]. Сон и эпилепсия взаимосвязаны, и эта взаимосвязь затрагивает многие клинические аспекты [15]. Нарушения сна ухудшают контроль над эпилепсией, а её прогрессирование ведёт к дальнейшей дезорганизации сна и утяжелению состояния пациента. В период сна возрастает риск эпилептических приступов и регистрации межиктальной активности. Кроме того, ПЭП могут оказывать как положительное, так и негативное влияние на структуру сна [16].

Понимание механизмов, лежащих в основе взаимодействия эпилептогенеза и нарушений сна, принципиально важно, поскольку раннее выявление и эффективное лечение диссомнических расстройств могут способствовать снижению частоты эпилептических приступов и потенциально уменьшают риск синдрома внезапной неожиданной смерти при эпилепсии (SUDEP, sudden unexpected death in epilepsy), являющегося серьёзной причиной смертности среди пациентов с плохо контролируемым течением заболевания [17].

## ДВУНАПРАВЛЕННАЯ СВЯЗЬ ЭПИЛЕПСИИ И РАССТРОЙСТВ СНА

Исследования последних лет подтверждают, что сон и эпилепсия находятся в тесном и двунаправленном взаимодействии. В рамках данного раздела основное внимание уделяется первому направлению этой связи – влиянию состояния сна на возникновение и модуляцию эпилептической активности [18].

Ключевую роль играет архитектура сна, а именно циклическое чередование фаз медленного (NREM, non-rapid eye movement) и быстрого (REM, rapid eye movement) сна. Многочисленные исследования свидетельствуют о том, что эти фазы обладают диаметрально противоположным модулирующим эффектом в отношении эпилептиформной активности. Фаза NREM-сна, особенно стадии N2 и N3 (глубокий сон), является мощным провокатором как межприступных (интериктальных) разрядов на электроэнцефалограмме (ЭЭГ), так и клинических эпилептических приступов. Это явление обусловлено характерной для медленного сна высокой степенью синхронизации нейронной активности в таламокортикальных сетях. Синхронные осцилляции (сонные веретена, дельта-волны) создают условия, облегчающие генерацию, усиление и распространение патологического эпилептического разряда среди нейронов коры головного мозга [19]. Напротив, фаза REM-сна, для которой характерна десинхронизированная, быстрая активность на ЭЭГ, напоминая бодрствование, обладает выраженным подавляющим (ингибирующим) действием на эпилептические разряды и существенно реже ассоциирована с возникновением приступов [20].

Нарушения в цикле «сон – бодрствование», в частности депривация (лишение) сна, являются одним из наиболее сильных неспецифических провоцирующих факторов [21]. У пациентов с установленным диагнозом эпилепсии депривация сна часто приводит к значительному учащению эпилептиформной активности на ЭЭГ и повышает риск развития приступов, что активно используется в диагностической практике для активации скрытых паттернов во время ЭЭГ-мониторинга. Также показано, что в редких случаях депривация сна может спровоцировать эпилептиформные феномены даже у лиц, не страдающих эпилепсией [22].

Доля пациентов, у которых эпилептические приступы возникают исключительно или преимущественно во время сна, варьируется в различных популяциях от 7,5 % до 45 % [23]. Для таких «ночных» приступов характерна высокая стабильность паттерна: они имеют тенденцию повторяться именно в ночное время, и эта временная привязка сохраняется на протяжении многих лет. Приступы, «привязанные» к определённым стадиям цикла «сон – бодрствование», обычно лучше отвечают на ПЭП, чем происходящие в любое время суток. ПЭП, в свою очередь, могут не только подавлять приступы, но и «размазывать» их по всему циклу «сон – бодрствование»; другими словами, если в начале заболевания у пациентов с эпилепсией припадки были приурочены к одной из фаз цикла, то по мере развития болезни или назначе-

ния медикаментозной терапии они происходили уже в любую фазу [24]. Выявленные закономерности лежат в основе целого ряда специфических эпилептических синдромов, тесно связанных со сном (табл. 1).

Таким образом, влияние сна на эпилепсию является многогранным и включает в себя фазозависимую модуляцию (провокация в NREM- и подавление в REM-сне) и провокацию при депривации сна и формирование стабильного паттерна ночных приступов у значительной части пациентов. Эти данные подчёркивают, что оценка качества и структуры сна является неотъемлемой частью диагностического процесса и должна учитываться при планировании терапии [23, 29].

С другой стороны, ночные эпилептические приступы оказывают прямое деструктивное влияние на сон, грубо фрагментируя его непрерывность. Это приводит к сокращению продолжительности наиболее важных глубоких стадий (N3) и фазы REM-сна, которые критичны для восстановления. В результате формируется феномен «невосстанавливающего» сна, несмотря на его нормальную длительность. Недостаток качественного отдыха закономерно проявляется дневной гиперсомнией – выраженной сонливостью и снижением когнитивных функций. Таким образом, возникает порочный круг: приступы ухудшают архитектуру сна, а это нарушение, в свою очередь, может способствовать снижению порога судорожной активности [30].

**ТАБЛИЦА 1**  
**ВЗАИМОСВЯЗЬ ФОРМ ЭПИЛЕПСИИ И РАССТРОЙСТВ СНА**

**TABLE 1**  
**THE RELATIONSHIP BETWEEN EPILEPSY FORMS AND SLEEP DISORDERS**

Форма эпилепсии	Типичное расстройство сна	Патофизиологическая гипотеза	Клинические проявления	Ссылка
Фокальная эпилепсия, связанная со сном. Аутосомно-доминантная ночная лобная эпилепсия. Гипермоторная эпилепсия, связанная со сном	Парасомнии, инсомния. Приступы резко нарушают непрерывность сна, приводя к фрагментациям	Приступы возникают преимущественно в фазу NREM-сна (чаще в N2). Связаны с очагами в лобной доле. Генетические формы связаны с мутациями в никотиновых ацетилхолиновых рецепторах.	Стереотипные, резкие двигательные эпизоды, вокализации. Часто остаются нераспознанными или ошибочно диагностируются как парасомнии.	[25]
Доброкачественная эпилепсия детского возраста с центротемпоральными спайками (Роландическая)	Ночные двигательные пароксизмы	Центротемпоральные спайки резко активируются во время NREM-сна, что может провоцировать приступы.	Ночные фокальные моторные приступы (судороги, слюнотечение, нарушение речи)	[26]
Височная эпилепсия	Обструктивное апноэ сна, инсомния	Дисфункция лимбических структур, влияющих на дыхательный контроль; постприступная активация.	Храп, остановки дыхания во сне, фрагментированный сон, дневная усталость.	[27]
Эпилептические энцефалопатии	Выраженная гиперсомния, нарушение архитектуры сна	Поражение широких областей коры и подкорковых структур, регулирующих сон.	Постоянная дневная сонливость, частые ночные приступы, отсутствие чёткого циркадного ритма.	[28]

## ЭЛЕКТРОЭНЦЕФАЛОГРАФИЯ В ДИАГНОСТИКЕ РАССТРОЙСТВ СНА ПРИ ЭПИЛЕПСИИ

В настоящее время подавляющее большинство аппаратных комплексов для записи ЭЭГ включают 8–32 отдельных канала и используют расположение активных скальповых электродов по стандартной международной системе «10–20». Однако данная система обеспечивает регистрацию биоэлектрической активности только поверхностных областей коры головного мозга, ограничиваясь участками, доступными для наложения электродов. Это приводит к утрате значительного объема информации, особенно касающейся глубоких структур мозга и корковых зон, расположенных далеко от поверхности головы. Вследствие этого ЭЭГ-исследования зачастую сводятся к фиксации изолированных электрических феноменов, не позволяющих полноценно интегрировать полученные данные с результатами нейровизуализации [31].

Для повышения чувствительности ЭЭГ рекомендуется применять длительный ЭЭГ-мониторинг, который значительно повышает выявляемость эпилептиформной активности на ЭЭГ у больных эпилепсией. Запись ЭЭГ во сне повышает выявляемость эпилептиформных изменений до 85–90 % [32]. Во время эпилептического приступа представленность иктальной эпилептиформной активности на ЭЭГ достигает уже 95 %, однако при некоторых фокальных эпилептических приступах, исходящих из глубинных отделов коры с небольшой проекцией на поверхность, характерные для эпилептического приступа изменения на ЭЭГ могут не регистрироваться [33]. Кроме этого, ЭЭГ имеет более низкую чувствительность у пациентов, имевших одиночный эпилептический приступ или уже принимающих антиэпилептические препараты.

Важно помнить, что ЭЭГ обладает ограниченной специфичностью. Так, нормальная ЭЭГ не исключает диагноза эпилепсии и, наоборот, обнаружение эпилептиформной активности на ЭЭГ необязательно связано с эпилепсией, поэтому для обнаружения эпилептиформной активности у больных эпилепсией может потребоваться проведение нескольких ЭЭГ [34].

Рутинная ЭЭГ, проводимая в состоянии бодрствования, часто оказывается недостаточной для выявления эпилептиформной активности и оценки нарушений сна. Золотым стандартом диагностики является длительный видео-ЭЭГ-мониторинг, включающий полный цикл сна и бодрствования. Этот метод позволяет [35]:

1. Зафиксировать клинически нераспознанные ночные приступы.
2. Выявить индекс эпилептиформной активности во сне и его связь со стадиями сна.
3. Оценить базовую архитектуру сна (латентность, длительность стадий, количество пробуждений).

Комбинация полисомнографии с ЭЭГ представляет собой наиболее полный инструмент для объективной оценки расстройств сна у пациентов с эпилепсией. Метод основан на одновременной записи нескольких физиологических показателей во время сна, включая активность мозга (ЭЭГ), мышечную активность, движения глаз, сердечный ритм и дыхание. Полисомнография позволяет детально анализировать стадии сна, выявить нарушения дыхания (например, апноэ), периоды бодрствования ночью и другие важные характеристики сна. Благодаря этому методу удаётся установить точный диагноз нарушений сна и оценить эффективность терапии [17, 35].

ЭЭГ служит основным инструментом мониторинга электрической активности мозга, позволяя определить специфические особенности мозговой активности во время сна. Она помогает обнаружить паттерны активности, характерные для разных стадий сна, зафиксировать возникновение эпилептических разрядов и спонтанных пробуждений, характерных для многих форм эпилепсии. Типичными признаками нарушений сна, регистрируемыми на ЭЭГ у пациентов с эпилепсией, являются [17, 36]:

- дельта-периоды (медленные волны высокой амплитуды), появляющиеся преимущественно во вторую половину ночи, что отражает замедленную динамику восстановительных процессов и возможное повреждение мозга [36];
- спайковые разряды, возникающие в дельта-фазе сна, что нередко наблюдается у пациентов с височной эпилепсией [17, 33];
- пароксизмальные колебания типа «спайк – медленные волны», которые характерны для передней области мозга и указывают на возможный локальный эпилептический очаг [36];
- чрезмерно удлиненная REM-фаза сна, что иногда сопровождается повреждениями стволовых структур мозга или гипоталамуса [17, 34].

Такой комплексный подход даёт возможность не только точно диагностировать причину плохого сна, но и обеспечить индивидуальный подбор лечения, направленный на улучшение структуры сна и уменьшение количества эпилептических приступов [17, 31, 33].

## ВЛИЯНИЕ ПРОТИВОЭПИЛЕПТИЧЕСКИХ ПРЕПАРАТОВ НА СОН

Влияние ПЭП на сон является важным, но часто недооцененным аспектом терапии. Это влияние опосредовано действием препаратов на нейромедиаторные системы и ядра мозга, регулирующие цикл «сон – бодрствование». Фармакодинамические мишени ПЭП, связанные со сном, включают различные механизмы:

1. Модуляция гамма-аминомаслянокислотно (ГАМК)-ергической системы: Усиление торможения

через рецепторы ГАМК-А (бензодиазепины, барбитураты) оказывает седативно-снотворный эффект, модулируя активность вентролатерального преоптического ядра (главного центра сна) [37].

2. Гистаминаргическая и орексинергическая системы: Некоторые ПЭП могут косвенно влиять на туберомамиллярное ядро (гистамин) и латеральный гипоталамус (орексин), отвечающие за поддержание бодрствования. Их угнетение ведёт к седации. Например, ламотриджин уменьшает выделение гистамина из туберомамиллярного ядра, что приводит к повышенной дневной сонливости. Топирамат снижает продукцию орексинов в латеральном гипоталамусе, увеличивая риск нарколепсии и постоянного ощущения усталости. Напротив, модафинил стимулирует орексиновые рецепторы, повышая уровень бодрствования и уменьшая потребность во сне. Следовательно, влияние препаратов на эти системы определяет степень выраженности седативного эффекта или повышенного бодрствования. [38].

3. Ионные каналы (натриевые, кальциевые): стабилизация мембран нейронов (ламотриджин, карбамазепин) может модулировать активность таламических пейсмейкеров, влияющих на цикл «сон – бодрствование» [39].

## КЛАССИФИКАЦИЯ ПРОТИВОЭПИЛЕПТИЧЕСКИХ ПРЕПАРАТОВ ПО ВЛИЯНИЮ НА СОН [37]

### 1. Препараты, преимущественно улучшающие сон и его архитектуру (гипнотический эффект).

Эти препараты усиливают ГАМК-ергическое торможение, что приводит к облегчению засыпания, увеличению длительности сна и часто – к увеличению доли медленного сна (глубокого сна).

#### *Фенобарбитал (и другие барбитураты)*

Механизм: классический позитивный аллостерический модулятор ГАМК-А-рецептора. Увеличивает время открытия хлорного канала, вызывая сильное торможение центральной нервной системы [39].

Влияние на сон: выраженный снотворный эффект. Укорачивает латентность засыпания, увеличивает общее время сна.

Недостаток: сильно нарушает архитектуру сна, уменьшая REM-фазу и существенно удлиняя стадию N2. Барбитураты могут вызывать привыкание, толерантность и синдром отмены с развитием дисмимических расстройств [37, 39].

#### *Бензодиазепины (Клоназепам, Клобазам, Диазепам)*

Механизм: модуляторы ГАМК-А-рецепторов. Действие более «физиологично» по сравнению с барбитуратами.

Влияние на сон: эффективно облегчают засыпание, уменьшают количество ночных пробуждений (консолидируют сон).

Ключевой недостаток: как и барбитураты, уменьшают продолжительность медленноволновой стадии N3 (глубокий сон) и REM-фазы, но могут увеличивать продолжительность стадии N2 (поверхностный сон). Длительный приём ведёт к толерантности, зависимости и синдрому «рикошета» – утяжелению инсомнии после отмены [40, 41].

#### *Габипентин и прегабалин*

Механизм: связываются с  $\alpha 2$ - $\delta$ -субъединицей потенциал-зависимых кальциевых каналов. Это снижает высвобождение возбуждающих нейромедиаторов (глутамата, норадреналина). Косвенно могут повышать уровень ГАМК [42].

Влияние на сон: улучшение архитектуры сна, увеличение продолжительности медленноволнового сна (стадия N3), который наиболее важен для физического восстановления и консолидации памяти [43].

### 2. Препараты, способные вызывать инсомнию или фрагментацию сна (активирующий эффект)

Механизм действия часто связан с подавлением ГАМК или усилением глутаматергической или моноаминергической передачи.

#### *Ламотриджин*

Механизм: блокада натриевых каналов и ингибирование высвобождения глутамата.

Влияние на сон: парадоксальный эффект. Несмотря на подавление глутамата, у значительной части пациентов (особенно при титровании дозы) вызывает нарушения засыпания, инсомнию, яркие сны или ночные кошмары. Предполагается, что это связано с непрямым активирующим влиянием через другие системы (возможно, дофаминергическую). После стабилизации дозы эффект часто ослабевает [37, 40].

#### *Леветирацетам*

Механизм: связывается с синаптическим везикулярным белком SV2A. Точный механизм противоэпилептического и побочных эффектов до конца не ясен.

Влияние на сон: один из наиболее частых побочных эффектов – психоэмоциональная активация (нервозность, раздражительность, агрессия, тревога, депрессия). Это напрямую ведёт к трудностям засыпания, фрагментации сна и инсомнии. Эффект индивидуален [44].

#### *Фенитоин*

Механизм: блокада натриевых каналов.

Влияние на сон: может оказывать как седативное, так и активирующее влияние. Часто вызывает

ет нарушение архитектуры сна: уменьшение общей продолжительности, влияние на все стадии сна, сокращая стадии N1 и N2 и REM-фазу и увеличивая число пробуждений. Может приводить к бессоннице [41].

### ***Фелбамат***

Механизм: блокада глутаматэргических NMDA-рецепторов.

Влияние на сон: оказывает преимущественно активирующее влияние, провоцируя бессонницу, тревожность и анорексию. Уменьшает продолжительность стадии N1 (дремота), парадоксально снижает количество ночных пробуждений [37, 41]

### **3. Препараты с переменным или нейтральным эффектом**

Вальпроаты обладают множеством механизмов воздействия на нервную систему, что отражается на эффективности и побочных эффектах препарата. Они могут действовать следующим образом:

- ингибируют ацетилирование гистонов, модулируя экспрессию генов, участвующих в формировании нейропластичности и функционирования нейронов [45];
- блокируют натриевые каналы, что стабилизирует мембраны нервных клеток и предотвращает гипервозбудимость [38];
- повышают аффинитет к рецепторам ГАМК, основного тормозного нейромедиатора, что может вести к расслаблению и успокоению [38].

В зависимости от дозировки, времени приёма и индивидуальных особенностей пациента вальпроаты могут вызывать разные эффекты. Некоторым пациентам приём вальпроата облегчает переход ко сну, тогда как другим, наоборот, мешает заснуть или нарушает глубину сна. Низкие дозы и постепенное начало лечения могут сопровождаться повышением чувства релаксации и улучшением сна. Высокие дозы и быстрое титрование препарата, наоборот, могут вызвать беспокойство, раздражительность и затруднять засыпание, а также увеличивать стадию N1 и уменьшать REM-фазу [41].

Таким образом, реакция на вальпроаты варьирует индивидуально, и пациенты могут сообщать как о сонливости, так и о трудностях с засыпанием или бессоннице.

Блокаторы пресинаптических натриевых каналов карбамазепин и окскарбазепин также демонстрируют похожую зависимость эффектов от дозы, чаще увеличивая продолжительность NREM-фазы и уменьшая REM-фазу [37, 41].

### **4. ПЭП нового поколения: лакосамид, бриварацетам, перампанел**

Эта группа характеризуется в целом лучшим профилем переносимости и меньшим влиянием на ког-

нитивные функции и сон, что является их ключевым преимуществом.

### ***Лакосамид***

Механизм: селективный усилитель медленной инактивации натриевых каналов.

Влияние на сон: считается нейтральным или оказывает минимальный седативный эффект. Не вызывает значимых изменений в архитектуре сна, что делает его предпочтительным для пациентов с жалобами на сонливость или инсомнию. Ранее проведённые систематические обзоры также не обнаружили негативного влияния лакосамида на параметры сна [37, 41].

### ***Бриварацетам***

Механизм: модулирующий лиганд белка SV2A с более высоким сродством к нему, чем у леветирацетама.

Влияние на сон: обладает благоприятным сомнологическим профилем. Седация отмечается реже, чем у леветирацетама, особенно при медленной титрации. В исследованиях частота сонливости сопоставима с плацебо или незначительно выше. Активирующих эффектов (бессонницы) также значительно меньше, чем у леветирацетама. Данных о глубоком влиянии на архитектуру сна (N3, REM) мало, но оно считается незначительным [46].

### ***Перампанел***

Механизм: неконкурентный антагонист AMPA-рецепторов глутамата.

Влияние на сон: наиболее частый побочный эффект – седация. Это может положительно влиять на засыпание при вечернем приёме. За счёт подавления глутамата увеличивает стадию N3, укорачивая при этом стадию N1, однако эти данные получены на небольшой выборке. У некоторых пациентов субъективно отмечалось улучшение качества сна в виде увеличения продолжительности и эффективности сна. Сокращает время наступления REM-фазы, а также может вызывать или усугублять расстройства поведения в REM-фазе – это важный побочный эффект, связанный с воздействием на REM-сон [37, 46].

Современные противэпилептические препараты демонстрируют сопоставимую с препаратами ранних поколений эффективность, однако характеризуются лучшей переносимостью, меньшим риском межлекарственных взаимодействий и более благоприятным профилем безопасности в отношении влияния на архитектуру сна [37–47].

## **ОБСУЖДЕНИЕ**

Тесная взаимосвязь сна и эпилепсии, известная ещё со времён Аристотеля, продолжает являться

**ТАБЛИЦА 2**  
**СРАВНИТЕЛЬНАЯ ХАРАКТЕРИСТИКА РАЗНЫХ**  
**ПОКОЛЕНИЙ ПРОТИВОЭПИЛЕПТИЧЕСКИХ**  
**ПРЕПАРАТОВ**

**TABLE 2**  
**COMPARATIVE CHARACTERISTICS OF DIFFERENT**  
**GENERATIONS OF ANTIEPILEPTIC MEDICATIONS**

Параметры оценки	Традиционные ПЭП	Современные ПЭП
Механизм действия	Широкий спектр механизмов	Специфичный механизм действия
Эффективность	Средняя	Высокая
Безопасность	Частые побочные эффекты	Менее выраженные побочные эффекты
Подавление сна	Выраженное подавление REM-фазы	Не вызывают сильного подавления REM-фазы
Толерантность и зависимость	Развитие зависимости	Отсутствие толерантности и зависимости
Седация днём	Сильная дневная сонливость	Значительно ниже дневная сонливость
Масса тела	Повышение массы тела	Практически не влияют на массу тела
Побочные эффекты поведения	Возможны нарушения поведения	Меньший риск поведенческих нарушений
Активация и бессонница	Могут вызывать активацию и бессонницу	Нечасто провоцируют бессонницу
Фармацевтический профиль	Большое число метаболитов	Улучшенный фармакокинетический профиль
Стоимость	Относительно доступнее	Дороже
Мониторинг концентрации	Постоянный контроль уровня в крови	Контроль реже необходим
Фармакологические взаимодействия	Обширные лекарственные взаимодействия	Минимальное количество взаимодействий

предметом дискуссий, а проведённый анализ литературы подтверждает, что изучение коморбидности расстройств сна и эпилепсии остаётся клинически релевантным. Важным направлением исследований является изучение влияния противоэпилептических препаратов на структуру сна, структуры сна на эпилепсию и, наконец, самой эпилепсии на сон. Так, различные формы эпилепсии могут характеризоваться специфическими расстройствами сна, по которым возможно провести дифференциальную диагностику. Перспективным является исследование электроэнцефалографических паттернов сна для оценки эффективности и безопасности противоэпилептической терапии.

По данным анализа зарубежных баз данных, в мировой неврологической практике данному направлению уделяется возрастающее внимание: активно изучаются паттерны сна при различных формах эпилепсий, проводятся исследования по оптимизации терапии с учётом влияния ПЭП на сон, разрабатываются протоколы когнитивно-поведенческой терапии инсомнии для группы пациентов с эпилепсией [48, 49].

Однако анализ публикаций в национальных базах eLibrary и РИНЦ позволяет констатировать, что в отечественной науке и клинической практике комплексный подход к данной проблеме только начинает развиваться. Преобладают работы, посвящён-

ные либо, собственно, эпилептологии, либо сомнологии, в то время как междисциплинарные исследования, сочетающие длительный видео-ЭЭГ-мониторинг, детальный анализ полисомнограмм и фармакологический анализ, единичны. Существует дефицит крупных проспективных российских исследований, регламентирующих алгоритм диагностики и коррекции нарушений сна у пациентов с эпилепсией, с последующей разработкой соответствующих клинических рекомендаций и протоколов.

## ЗАКЛЮЧЕНИЕ

Расстройства сна выступают частыми скрытыми коморбидными состояниями при эпилепсии, существенно отягощающими течение основного заболевания и снижающими качество жизни пациентов. Их выявление и коррекция должны быть неотъемлемой частью терапевтической стратегии.

Для повышения эффективности диагностики необходимо расширить рутинный диагностический арсенал, включив в него стандартизированные опросники по оценке сна и, в сложных случаях, проведение длительного ночного видео-ЭЭГ-мониторинга с полисомнографией для анализа архитектуры сна.

При выборе и коррекции противоэпилептической терапии обязательно следует учитывать про-

филь влияния ПЭП на сон. Индивидуальный подбор препарата и времени его приёма с учётом характера нарушений сна у конкретного пациента может улучшить приверженность лечению, контроль над приступами и общий клинический исход.

## ЛИТЕРАТУРА / REFERENCES

1. Fisher R.S., Acevedo C., Arzimanoglou A., Bogacz A., Cross J.H., Elger C.E., et al. ILAE official report: A practical clinical definition of epilepsy. *Epilepsia*. 2014; 55(4): 475-482. <https://doi.org/10.1111/epi.12550>
2. Falco-Walter J. Epilepsy-definition, classification, pathophysiology, and epidemiology. *Semin Neurol*. 2020; 40(6): 617-623. <https://doi.org/10.1055/s-0040-1718719>
3. Pitkänen A., Lukasiuk K., Dudek F.E., Staley K.J. Epileptogenesis. *Cold Spring Harb Perspect Med*. 2015; 5(10): a022822. <https://doi.org/10.1101/cshperspect.a022822>
4. Meng F., Yao L. The role of inflammation in epileptogenesis. *Acta Epileptologica*. 2020; 2(1): 15. <https://doi.org/10.1186/s42494-020-00024-y>
5. Borowicz-Reutt K.K., Czuczwar S.J. Role of oxidative stress in epileptogenesis and potential implications for therapy. *Pharmacol Rep*. 2020; 72(5): 1218-1226. <https://doi.org/10.1007/s43440-020-00143-w>
6. Ramos-González E.J., Bitzer-Quintero O.K., Ortiz G., Hernández-Cruz J.J., Ramírez-Jirano L.J. Relationship between inflammation and oxidative stress and its effect on multiple sclerosis. *Neurologia (Engl Ed)*. 2024; 39(3): 292-301. <https://doi.org/10.1016/j.nrleng.2021.10.010>
7. Engert L.C., Besedovsky L. Sleep and inflammation: A bidirectional relationship. *Somnologie*. 2025; 29: 3-9. <https://doi.org/10.1007/s11818-025-00495-6>
8. Шнайдер Н.А., Пекарец Н.А., Пекарец Н.И., Быков Ю.Н., Гречкина В.В., Дмитренко Д.В., и др. Роль микроРНК как регуляторов системного воспалительного ответа при метаболическом синдроме, индуцированном противозипилептическими препаратами. *Эпилепсия и пароксизмальные состояния*. 2025; 17(2): 208-226. [Shnayder N.A., Pekarets N.A., Pekarets N.I., Bykov Yu.N., Grechkina V.V., Dmitrenko D.V., et al. The role of microRNAs as regulators of systemic inflammatory response in anticonvulsant-induced metabolic syndrome. *Epilepsy and Paroxysmal Conditions*. 2025; 17(2): 208-226. (In Russ.)]. <https://doi.org/10.17749/2077-8333/epi.par.con.2025.239>
9. Гусев Е.И., Гехт А.Б., Хаузер У.А., Мильчакова Л.Е., Чурилин Ю.Ю. Эпидемиология эпилепсии в Российской Федерации. *Современная эпилептология*. М.: АПКИП-ПРО; 2011: 77-85. [Gusev E.I., Gekht A.B., Hauser W.A., Milchakova L.E., Churilin Yu.Yu. Epidemiology of epilepsy in the Russian Federation. *Modern Epileptology*. Moscow: АРКИПРО; 2011: 77-85. (In Russ.)].
10. Шова Н.И., Большакова А.К., Михайлов В.А. Эпилепсия и сон: современные подходы к диагностике и лечению. *Эпилепсия и пароксизмальные состояния*. 2024; 16(4): 362-374. [Shova N.I., Bolshakova A.K., Mikhailov V.A. Epilepsy and sleep: Current diagnostic and treatment approaches. *Epilepsy and Paroxysmal Conditions*. 2024; 16(4): 362-374. (In Russ.)]. <https://doi.org/10.17749/2077-8333/epi.par.con.2024.194>
11. Peng W., Ding J., Wang X. The management and alternative therapies for comorbid sleep disorders in epilepsy. *Curr Neuropharmacol*. 2021; 19(8): 1264-1272. <https://doi.org/10.2174/1570159X19666201230142716>
12. Bergmann M., Tschiederer L., Stefani A., Heidebreder A., Willeit P., Högl B. Sleep quality and daytime sleepiness in epilepsy: Systematic review and meta-analysis of 25 studies including 8,196 individuals. *Sleep Med Rev*. 2021; 57: 101466. <https://doi.org/10.1016/j.smrv.2021.101466>
13. Bergmann M., Prieschl M., Stefani A., Heidebreder A., Walser G., Frauscher B., Unterberger I., et al. A prospective controlled study about sleep disorders in drug resistant epilepsy. *Sleep Med*. 2020; 75: 434-440. <https://doi.org/10.1016/j.sleep.2020.09.001>
14. Manni R., Terzaghi M. Comorbidity between epilepsy and sleep disorders. *Epilepsy Res*. 2010; 90(3): 171-177. <https://doi.org/10.1016/j.eplepsyres.2010.05.006>
15. Roliz A.H., Kothare S. The interaction between sleep and epilepsy. *Curr Neurol Neurosci Rep*. 2022; 22(9): 551-563. <https://doi.org/10.1007/s11910-022-01219-1>
16. van Golde E.G., Gutter T., de Weerd A.W. Sleep disturbances in people with epilepsy; prevalence, impact and treatment. *Sleep Med Rev*. 2011; 15(6): 357-368. <https://doi.org/10.1016/j.smrv.2011.01.002>
17. Foldvary-Schaefer N., Grigg-Damberger M. Sleep and epilepsy: what we know, don't know, and need to know. *J Clin Neurophysiol*. 2006; 23(1): 4-20. <https://doi.org/10.1097/01.wnp.0000206877.90232.cb>
18. Whitney R., Jones K.C., Sharma S., Ramachandran Nair R. SUDEP counseling: Where do we stand? *Epilepsia*. 2023; 64(6): 1424-1431. <https://doi.org/10.1111/epi.17617>
19. Jin B., Aung T., Geng Y., Wang S. Epilepsy and its interaction with sleep and circadian rhythm. *Front Neurol*. 2020; 11: 327. <https://doi.org/10.3389/fneur.2020.00327>
20. Nazish S., Shariff E., Zafar A., Aljaafari D., Alshamrani F., Alkhalidi N.A., et al. Utility of various activation procedures in provoking ictal and interictal patterns, during routine electroencephalogram (rEEG) recording. *Ann Afr Med*. 2024; 23(4): 688-696. [https://doi.org/10.4103/aam.aam\\_64\\_24](https://doi.org/10.4103/aam.aam_64_24)
21. Nobili L., Cordani R., Arnaldi D., Mattioli P., Venarusso M., Ng M. Rapid eye movement sleep and epilepsy: Exploring interactions and therapeutic prospects. *J Sleep Res*. 2025; 34(2): e14251. <https://doi.org/10.1111/jsr.14251>
22. Dell'Aquila J.T., Soti V. Sleep deprivation: A risk for epileptic seizures. *Sleep Sci*. 2022; 15(2): 245-249. <https://doi.org/10.5935/1984-0063.20220046>
23. Котов А.С. Эпилепсия и сон. *Журнал неврологии и психиатрии им. С.С. Корсакова*. 2013; 113(7): 4-10. [Kotov A.S. Epilepsy and sleep. *S.S. Korsakov Journal of Neurology and Psychiatry*. 2013; 113(7): 4-10. (In Russ.)].
24. Guerrero-Aranda A., Enríquez-Zaragoza A., López-Jiménez K., González-Garrido A.A. Yield of sleep deprivation EEG in suspected epilepsy. A retrospective study. *Clin EEG Neurosci*. 2024; 55(2): 235-240. <https://doi.org/10.1177/15500594221142397>
25. Becchetti A., Aracri P., Meneghini S., Brusco S., Amadeo A. The role of nicotinic acetylcholine receptors in au-

tosomal dominant nocturnal frontal lobe epilepsy. *Front Physiol.* 2015; 6: 22. <https://doi.org/10.3389/fphys.2015.00022>

26. Wirrell E.C. Benign epilepsy of childhood with centrotemporal spikes. *Epilepsia.* 1998; 39(Suppl 4): S32-S41. <https://doi.org/10.1111/j.1528-1157.1998.tb05123.x>

27. Yildiz F.G., Tezer F.I., Saygi S. Temporal lobe epilepsy is a predisposing factor for sleep apnea: A questionnaire study in video-EEG monitoring unit. *Epilepsy Behav.* 2015; 48: 1-3. <https://doi.org/10.1016/j.yebeh.2015.05.019>

28. Холин А.А. Эпилептические энцефалопатии с электрическим статусом медленного сна (ESES): диагностика и фармакотерапия. *Эпилепсия и пароксизмальные состояния.* 2018; 10(1): 63-71. [Kholin A.A. Epileptic encephalopathies with electrical status epilepticus of slow-wave sleep (ESES): Diagnosis and pharmacotherapy. *Epilepsy and Paroxysmal Conditions.* 2018; 10(1): 63-71. (In Russ.)]. <https://doi.org/10.17749/2077-8333.2018.10.1.063-071>

29. Jain S.V., Kothare S.V. Sleep and epilepsy. *Semin Pediatr Neurol.* 2015; 22(2): 86-92. <https://doi.org/10.1016/j.spn.2015.03.005>

30. Zucconi M. Sleep-related epilepsy. *Handb Clin Neurol.* 2011; 99: 1109-1137. <https://doi.org/10.1016/B978-0-444-52007-4.00024-2>

31. Moore J.L., Carvalho D.Z., St Louis E.K., Bazil C. Sleep and epilepsy: A focused review of pathophysiology, clinical syndromes, co-morbidities, and therapy. *Neurotherapeutics.* 2021; 18(1): 170-180. <https://doi.org/10.1007/s13311-021-01021-w>

32. Гуляев С.А. Электроэнцефалография и исследование функциональной активности мозга. *Русский журнал детской неврологии.* 2021; 16(4): 59-68. [Gulyaev S.A. Electroencephalography and analysis of functional brain activity. *Russian Journal of Child Neurology.* 2021; 16(4): 59-68. (In Russ.)]. <https://doi.org/10.17650/2073-8803-2021-16-4-59-68>

33. Delil S., Senel G.B., Demiray D.Y., Yeni N. The role of sleep electroencephalography in patients with new onset epilepsy. *Seizure.* 2015; 31: 80-83. <https://doi.org/10.1016/j.seizure.2015.07.011>

34. Fisher R.S., Cordova S. *The Johns Hopkins atlas of digital EEG*; ed. by Krauss G.L., Fisher R.S., Kaplan P.W; 2nd edition. The Johns Hopkins University Press; 2011: 11-76.

35. Глухова Л.Ю. Клиническое значение эпилептиформной активности на ЭЭГ. *Русский журнал детской неврологии.* 2016; 11(4): 8-19. [Glukhova L.Yu. Clinical significance of epileptiform activity on the EEG. *Russian Journal of Child Neurology.* 2016; 11(4): 8-19. (In Russ.)]. <https://doi.org/10.17650/2073-8803-2016-11-4-8-19>

36. Bianchi M.T., Thomas R.J. Technical advances in the characterization of the complexity of sleep and sleep disorders. *Prog Neuropsychopharmacol Biol Psychiatry.* 2013; 45: 277-286. <https://doi.org/10.1016/j.pnpbp.2012.09.017>

37. Liguori C., Toledo M., Kothare S. Effects of anti-seizure medications on sleep architecture and daytime sleepiness in patients with epilepsy: A literature review. *Sleep Med Rev.* 2021; 60: 101559. <https://doi.org/10.1016/j.smrv.2021.101559>

38. Шнайдер Н.А., Гречкина В.В., Киссин М.Я., Дмитриенко Д.В., Насырова Р.Ф. Роль нейропептида Y в развитии вальпроат-индуцированного расстройства пищевого

поведения. *Эпилепсия и пароксизмальные состояния.* 2024; 16(4): 349-361. [Shnayder N.A., Grechkina V.V., Kisin M.Ya., Dmitrenko D.V., Nasyrova R.F. Role of neuropeptide Y in development of valproate-induced eating behaviour disorder. *Epilepsy and Paroxysmal Conditions.* 2024; 16(4): 349-361. (In Russ.)]. <https://doi.org/10.17749/2077-8333/epi.par.con.2024.207>

39. Pizzatto R., Lin K., Watanabe N., Campiolo G., Bicalho M.A., Guarnieri R., et al. Excessive sleepiness and sleep patterns in patients with epilepsy: A case-control study. *Epilepsy Behav.* 2013; 29(1): 63-66. <https://doi.org/10.1016/j.yebeh.2013.06.029>

40. Shen Y., Zhang M., Wang Y., Wang L., Xu X., Xiao G., et al. Subjective sleep disturbance in Chinese adults with epilepsy: Associations with affective symptoms. *Epilepsy Res.* 2017; 135: 150-157. <https://doi.org/10.1016/j.eplepsyres.2017.06.014>

41. Carvalho B.M.S., Chaves J., da Silva A.M. Effects of antiepileptic drugs on sleep architecture parameters in adults. *Sleep Sci.* 2022; 15(2): 224-244. <https://doi.org/10.5935/1984-0063.20220045>

42. Yu J., Wang D.S., Bonin R.P., Penna A., Alavian-Ghavanini A., Zurek A.A., et al. Gabapentin increases expression of  $\delta$  subunit-containing GABA<sub>A</sub> receptors. *EBioMedicine.* 2019; 42: 203-213. <https://doi.org/10.1016/j.ebiom.2019.03.008>

43. Atkin T., Comai S., Gobbi G. Drugs for insomnia beyond benzodiazepines: Pharmacology, clinical applications, and discovery. *Pharmacol Rev.* 2018; 70(2): 197-245. <https://doi.org/10.1124/pr.117.014381>

44. Chaneva O. Effects of levetiracetam on sleep architecture and daytime sleepiness. *Folia Med (Plovdiv).* 2021; 63(5): 631-636. <https://doi.org/10.3897/folmed.63.e57985>

45. Činčárová L., Zdráhal Z., Fajkus J. New perspectives of valproic acid in clinical practice. *Expert Opin Investig Drugs.* 2013; 22(12): 1535-1547. <https://doi.org/10.1517/13543784.2013.853037>

46. Fernandes M., Lupo C., Spanetta M., De Masi C., Placidi F., Izzi F., et al. Sleep-wake cycle and daytime sleepiness in patients with epilepsy after initiating perampanel as adjunctive therapy. *Neurol Sci.* 2023; 44(4): 1361-1368. <https://doi.org/10.1007/s10072-022-06536-4>

47. Zhu L.N., Chen D., Chen T., Xu D., Chen S.H., Liu L. The adverse event profile of brivaracetam: A meta-analysis of randomized controlled trials. *Seizure.* 2017; 45: 7-16. <https://doi.org/10.1016/j.seizure.2016.11.008>

48. Полуэктов М.Г. (ред.). *Клиническая сомнология: руководство для врачей.* М.: МЕДпресс-информ; 2022. [Poluektov M.G. (ed.). *Clinical somnology: A guide for physicians.* Moscow: MEDpress-inform; 2022. (In Russ.)].

49. Новикова Е.Ю., Иванов А.А. Минимальные стандарты проведения рутинных ЭЭГ-обследований и ЭЭГ сна IFCN & ILAE 2023: общий обзор и оценка применимости в России. *Эпилепсия и пароксизмальные состояния.* 2024; 16(3): 281-290. [Novikova E.Yu., Ivanov A.A. 2023 IFCN & ILAE minimum recording standards for routine and sleep EEG. Applicability assessment in Russia. *Epilepsy and Paroxysmal Conditions.* 2024; 16(3): 281-290. (In Russ.)]. <https://doi.org/10.17749/2077-8333/epi.par.con.2024.189>

**Конфликт интересов**

Авторы декларируют отсутствие явных и потенциальных конфликтов интересов, связанных с публикацией настоящей статьи.

**Источник финансирования**

Авторы декларируют отсутствие внешнего финансирования для проведения исследования и публикации статьи.

**Вклад авторов**

Позднякова Д.С. – разработка дизайна исследования, работа с научными базами данных, написание текста рукописи.  
Пахомова А.Д. – работа с научными базами данных, систематизация материала, написание текста рукописи.  
Пекарец Н.А. – формулировка научной концепции, редактирование рукописи, финальное утверждение текста для публикации

**Информация об авторах**

**Позднякова Диана Сергеевна** – студентка 6-го курса педиатрического факультета, Иркутский государственный медицинский университет, 664003, г. Иркутск, ул. Красного Восстания, 1, Россия. ORCID: <https://orcid.org/0009-0004-6001-1286>

**Пахомова Анна Дмитриевна** – студентка 6-го курса педиатрического факультета, Иркутский государственный медицинский университет, 664003, г. Иркутск, ул. Красного Восстания, 1, Россия. ORCID: <https://orcid.org/0009-0000-2381-5374>

**Пекарец Николай Александрович** – аспирант, ассистент кафедры нервных болезней, Иркутский государственный медицинский университет, 664003, г. Иркутск, ул. Красного Восстания, 1, Россия. ORCID: <https://orcid.org/0009-0005-5895-1778>

**Для переписки**

Пекарец Николай Александрович, [pekaretsnick@mail.ru](mailto:pekaretsnick@mail.ru)

Получена 11.04.2026  
Принята 14.05.2026  
Опубликована 10.06.2026

**Conflict of interest**

The authors declare no apparent or potential conflict of interest related to the publication of this article.

**Funding source**

The authors declare no external funding for the study and publication of the article.

**Authors' contribution**

Pozdnyakova D.S. – study design, working with scientific databases, writing the manuscript.  
Pakhomova A.D. – working with scientific databases, data systematization, writing the manuscript.  
Pekarets N.A. – scientific concept, manuscript editing, final approval for publication

**Information about the authors**

**Diana S. Pozdnyakova** – Sixth-Year Student at the Faculty of Pediatrics, Irkutsk State Medical University, 664003, Irkutsk, Krasnogo Vosstaniya str., 1, Russian Federation. ORCID: <https://orcid.org/0009-0004-6001-1286>

**Anna D. Pakhomova** – Sixth-Year Student at the Faculty of Pediatrics, Irkutsk State Medical University, 664003, Irkutsk, Krasnogo Vosstaniya str., 1, Russian Federation. ORCID: <https://orcid.org/0009-0000-2381-5374>

**Nikolai A. Pekarets** – Postgraduate, Teaching Assistant at the Department of Nervous Diseases, Irkutsk State Medical University, 664003, Irkutsk, Krasnogo Vosstaniya str., 1, Russian Federation. ORCID: <https://orcid.org/0009-0005-5895-1778>

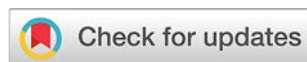**Corresponding author**

Nikolai A. Pekarets, [pekaretsnick@mail.ru](mailto:pekaretsnick@mail.ru)

Received 11.04.2026  
Accepted 14.05.2026  
Published 10.06.2026

## ОРИГИНАЛЬНЫЕ СТАТЬИ ORIGINAL ARTICLES

<https://doi.org/10.57256/2949-0715-2026-5-2-34-40>



### A CROSS-SECTIONAL STUDY TO COMPARE HEART RATE VARIABILITY IN PATIENTS OF OBSESSIVE-COMPULSIVE DISORDER AND HEALTHY CONTROLS

Lokesh Kumar, Ashwani Verma, Harsha Shree Sharma, Amitabh Dube

SMS Medical College, 302004, Jawahar Lal Nehru Marg, Jaipur, Rajasthan, India

#### ABSTRACT

**Background.** Obsessive-compulsive disorder has been increasingly linked to autonomic nervous system dysregulation, which may confer elevated cardiovascular risk. Heart rate variability is a non-invasive marker of sympathovagal balance and autonomic flexibility. However, comprehensive heart rate variability assessment incorporating nonlinear indices in young, drug-naïve obsessive-compulsive disorder patients remains limited.

**Aim.** To compare time-domain, frequency-domain, and nonlinear heart rate variability parameters between patients with obsessive-compulsive disorder and healthy controls.

**Materials and methods.** The present cross-sectional comparative study included 80 participants aged 20–30 years: 40 newly diagnosed obsessive-compulsive disorder patients and 40 age- and sex-matched healthy controls. Heart rate variability was assessed using a 5-minute resting electrocardiography recording under standardized conditions.

**Results.** Patients with obsessive-compulsive disorder demonstrated a significant reduction in heart rate variability compared with healthy controls. Time-domain heart rate variability parameters were significantly lower in the obsessive-compulsive disorder group, indicating reduced parasympathetic cardiac modulation. In the frequency domain, total power and high-frequency normalized units were significantly decreased in obsessive-compulsive disorder patients, whereas low-frequency power, very-low-frequency power, and the low frequency/high frequency ratio did not show statistically significant differences between the two groups. Nonlinear heart rate variability analysis revealed a significant reduction in standard deviation 2, reflecting impaired long-term heart rate variability dynamics, while the standard deviation 1/standard deviation 2 ratio remained preserved.

**Conclusion.** Patients with obsessive-compulsive disorder demonstrate significant autonomic imbalance characterized by parasympathetic withdrawal, reduced overall heart rate variability, and diminished autonomic flexibility. These findings support impaired cardiovascular autonomic regulation as a consistent physiological feature of obsessive-compulsive disorder and highlight the potential role of heart rate variability assessment in early cardiovascular risk stratification and integrative psychiatric evaluation.

**Key words:** *obsessive-compulsive disorder, heart rate variability, autonomic dysfunction, parasympathetic activity, sympathovagal balance*

**For citation:** Kumar L., Verma A., Sharma H.S., Dube A. A cross-sectional study to compare heart rate variability in patients of obsessive-compulsive disorder and healthy controls. *Baikal Medical Journal*. 2026; 5(2): 34-40. <https://doi.org/10.57256/2949-0715-2026-5-2-34-40>

## ВАРИАБЕЛЬНОСТЬ СЕРДЕЧНОГО РИТМА У ПАЦИЕНТОВ С ОБСЕССИВНО-КОМПУЛЬСИВНЫМ РАССТРОЙСТВОМ И ЗДОРОВЫХ КОНТРОЛЬНЫХ ЛИЦ: ПОПЕРЕЧНОЕ ИССЛЕДОВАНИЕ

Кумар Л., Верма А., Шарма Х.Ш., Дубе А.

Медицинский колледж Савай Ман Сингх, 302004, Джавахар Лал Неру Марг, Джайпур, Раджастхан, Индия

### АННОТАЦИЯ

**Актуальность.** Обсессивно-компульсивное расстройство всё чаще связывают с дисрегуляцией вегетативной нервной системы, что может повышать риск сердечно-сосудистых заболеваний. Вариабельность сердечного ритма является неинвазивным маркером вегетативной нервной системы. Однако комплексная оценка вариабельности сердечного ритма у больных с обсессивно-компульсивным расстройством, не принимавших лекарства, остаётся ограниченной.

**Цель.** Сравнить параметры вариабельности сердечного ритма во временной, частотной и нелинейной областях у пациентов с обсессивно-компульсивным расстройством и здоровых контрольных лиц.

**Материалы и методы.** Обследованы 80 человек в возрасте 20–30 лет: 40 пациентов с обсессивно-компульсивным расстройством и 40 здоровых лиц. Вариабельность сердечного ритма оценивалась с помощью 5-минутной записи электрокардиографии в состоянии покоя в стандартизированных условиях.

**Результаты.** У пациентов с обсессивно-компульсивным расстройством наблюдалось значительное снижение вариабельности сердечного ритма по сравнению со здоровыми пациентами. Параметры вариабельности сердечного ритма во временной области были значительно ниже в группе пациентов с обсессивно-компульсивным расстройством, что указывает на снижение парасимпатической модуляции сердечной деятельности. В частотной области общая мощность и нормированные единицы высокочастотного диапазона были значительно снижены у пациентов с обсессивно-компульсивным расстройством, в то время как мощность низкочастотного диапазона, мощность очень низкочастотного диапазона и отношение низких и высоких частот не показали статистически значимых различий между двумя группами. Нелинейный анализ вариабельности сердечного ритма выявил значительное снижение стандартного отклонения 2, отражающее нарушение динамики вариабельности сердечного ритма в долгосрочной перспективе, в то время как отношение стандартных отклонений 1 и 2 оставалось стабильным.

**Заключение.** Пациенты с обсессивно-компульсивным расстройством демонстрируют значительный вегетативный дисбаланс со снижением парасимпатической активности и общей вариабельности сердечного ритма, уменьшением вегетативной гибкости, что подтверждает важную роль вегетативной регуляции при обсессивно-компульсивных расстройствах, подчеркивает потенциальную роль оценки вариабельности сердечного ритма в ранней стратификации сердечно-сосудистого риска и комплексной психиатрической оценке.

**Ключевые слова:** обсессивно-компульсивное расстройство, вариабельность сердечного ритма, вегетативная дисфункция, парасимпатическая активность, симпатовагальный баланс

**Для цитирования:** Кумар К., Верма А., Шарма Х.Ш., Дубе А. Вариабельность сердечного ритма у пациентов с обсессивно-компульсивным расстройством и здоровых контрольных лиц: поперечное исследование. *Байкальский медицинский журнал*. 2026; 5(2): 34–40. <https://doi.org/10.57256/2949-0715-2026-5-2-34-40>

## INTRODUCTION

The autonomic nervous system (ANS), a neural network contributing to genesis, maintenance and regulation of varied organ system homeostatic physiological dynamics, influences and modulates several essential physiological axes, namely, heart rate, blood pressure, respiration, digestion, reproduction, and other homeostatic input and output processes [1, 2].

The fine-tuned interplay between the sympathetic nervous system and parasympathetic nervous system is critically relevant for physiological homeostasis maintenance, inclusive of cardiorespiratory function and an interference of this delicately pitched equilibrium leads to autonomic dysfunction, associated with varied disorders, both physiological and psychological, including cardiovascular diseases (CVD), arrhythmias, hypertension and antecedent cardiovascular events and neuro-psychiatric complications, implicating a primal role of autonomic system dynamics, excessive sympathetic activity at the expense of reduced and compromised parasympathetic output, in genesis of pathological conditions affecting the cardiovascular system [3–5].

Obsessive-compulsive disorder (OCD) is a chronic psychiatric condition characterized by the presence of obsessions and compulsions. OCD is classified as an anxiety disorder in the Diagnostic and Statistical Manual of Mental Disorders, Fifth Edition (DSM-5), and is characterized by significant distress or impairment in social, occupational, or other important areas of functioning due to the persistence of obsessions and compulsions [6, 7].

Globally, OCD impacts an estimated 2–3 % of individuals over their lifetime, while annual prevalence rates range from 1.1 to 1.6 % [8, 9].

Neurobiologically, OCD reflects dysregulation of cortico-striato-thalamo-cortical circuits, aberrant prefrontal inhibitory control, and hyperactivity of limbic and hypothalamic regions – mechanisms closely tied to autonomic output. Studies demonstrate that individuals with OCD commonly show elevated sympathetic activity, reduced parasympathetic tone, and impaired vagal regulation [10–12].

Heart rate variability (HRV) as an important tool to evaluate autonomic functions, provide valuable insights into the interplay between the sympathetic and parasympathetic branches of the autonomic system and can help identify early signs of autonomic dysfunction, which may increase cardiovascular risk [13, 14].

Despite growing evidence linking OCD with autonomic dysfunction, gaps persist. Many studies have assessed only limited HRV parameters, used heterogeneous age groups, or failed to include nonlinear measures. A comprehensive autonomic evaluation in young drug-free OCD patients is clinically relevant because reduced HRV may predispose these patients to cardiovascular risk early in life.

The present study aims to fill this gap by performing detailed HRV assessment – time-domain, frequen-

cy-domain, and nonlinear measures – in young adults with OCD compared to healthy controls.

## MATERIALS AND METHODS

The present study was a cross-sectional, comparative study conducted at the Department of Physiology, in collaboration with Department of Psychiatry at S.M.S. Medical College and Attached Hospitals, Jaipur (Rajasthan) from March 2024 to May 2025 after obtaining the desired approval from Institutional Research Review Board (IRRB) and Ethics Committee of the Institution. A total of 80 study participants were recruited within the age group of 20–30 years of either sex after obtaining the written informed consent in which 40 were newly diagnosed patients with obsessive compulsive disorder as cases and 40 were healthy controls. The procedure was explained to all before commencing any test and a detailed history was recorded.

**Inclusion criteria.** Newly diagnosed patients with obsessive-compulsive disorder, aged 20–30 years of either sex as cases, age matched healthy volunteers of either sex as controls, and participants given written informed consent were included in the present study.

**Exclusion criteria.** Subjects who have any psychiatric disorder other than OCD, history and/or symptoms of any cardiovascular or pulmonary disease or any disease affecting cardiovascular function, individuals on medications which are known to affect cardiovascular function and subjects who have history of smoking and alcoholism were excluded from the present study.

## METHODOLOGY

All the subjects were instructed to abstain from coffee, nicotine, alcohol 24 hours and food 2 hours before undergoing examinations. The procedure of the test was explained to all the subjects before conducting the tests. All the subjects were given 10 minutes rest in supine position, so that subjects may acclimatize themselves to experimental and environmental conditions.

Heart rate variability (HRV) data were collected by recording a standard three-lead electrocardiogram (ECG) using a PowerLab system (AD Instruments) at a sampling rate of 1000 Hz. Each participant rested in the supine position for 10 minutes, followed by a 5-minute recording period under spontaneous breathing in a quiet, temperature-controlled room maintained at  $24 \pm 1$  °C. Participants were instructed to keep their eyes closed, remain silent, and minimize body movements to avoid artifacts. The HRV analysis was performed in compliance with the Task Force recommendations (1996) [15] using LabChart HRV Analysis Module (AD Instruments). Three analysis domains were utilized:

- **Time-domain measures:** SDNN (standard deviation of NN intervals); RMSSD (root mean square of suc-

cessive differences), and pNN50 (percentage of NN intervals differing by more than 50 ms), reflecting overall and parasympathetic variability.

- **Frequency-domain measures:** power spectral density was calculated using fast Fourier transform (FFT) for Total Power, VLF (very low frequency), LF (low frequency), HF (high frequency), and LF/HF ratio.

- **Nonlinear analysis:** Poincare plot analysis was applied to assess the complexity of RR interval dynamics for SD1, SD2 and SD1/SD2 ratio.

**Statistical analysis**

The collected data was analysed using the statistical package for social sciences (SPSS) version 27 and Microsoft Excel 2021. The normality of the data was assessed using the Shapiro – Wilk test. The data were not normally distributed hence parameters were described as the median and interquartile range. Mann – Whitney U-test was applied for testing the significance of the difference between OCD patients and healthy controls. P-value of <0.05 was taken as statistically significant.

**RESULTS**

**Time domain measures** (Table 1) revealed a consistent and significant reduction in heart rate variability (HRV) among OCD patients, indicative of autonomic dysregulation. The SDNN, a global measure of HRV reflecting both sympathetic and parasympathetic activity, was significantly lower in the OCD group [38.68 ms

(IQR: 27.44–54.47)] compared to controls [57.01 ms (IQR: 45.37–65.59);  $p < 0.001$ ].

Similarly, RMSSD, which specifically reflects short-term parasympathetic modulation, was reduced in OCD participants [31.75 ms (IQR: 22.12–41.70)] versus controls [40.66 ms (IQR: 33.53–51.99);  $p < 0.001$ ].

Moreover, the percentage of NN intervals differing by more than 50 ms (pNN50) was markedly lower in the OCD group [11.68 % (IQR: 4.93–23.74)] than in the control group [22.32 % (IQR: 16.39–27.19);  $p = 0.001$ ], further confirming diminished vagal activity and compromised beat-to-beat variability in individuals with OCD.

**Frequency-domain measures** (Table 2) also demonstrated reduced autonomic flexibility in OCD. The total power, representing overall autonomic input, was significantly lower in OCD patients [1372.05 ms<sup>2</sup> (IQR: 831.72–2459.12)] compared to healthy controls [2087.00 ms<sup>2</sup> (IQR: 1117.25–2806.75);  $p = 0.026$ ].

A significant reduction was also seen in the high-frequency (HF) component [OCD: 48.51 nu (IQR: 39.25–56.84); control: 59.84 nu (IQR: 40.92–69.15);  $p = 0.049$ ], which is predominantly mediated by parasympathetic input.

In contrast, there were no significant group differences in the very low frequency (VLF) component [OCD: 361.95 ms<sup>2</sup> (IQR: 146.86–492.21); control: 300.02 ms<sup>2</sup> (IQR: 171.40–462.73);  $p = 1.000$ ] or the low-frequency (LF) component [OCD: 43.43 nu (IQR: 30.23–52.68); control: 35.96 nu (IQR: 29.84–46.20);  $p = 0.167$ ].

The LF/HF ratio, often used as a marker of sympathovagal balance, showed a trend toward increase

**TABLE 1**  
**TIME-DOMAIN PARAMETERS OF HRV IN OCD PATIENTS VS. CONTROLS**

Parameters	OCD		Control		p-value
	median	interquartile range	median	interquartile range	
SDNN, ms	38.68	27.44–54.47	57.01	45.37–65.59	0.00009*
RMSSD, ms	31.75	22.12–41.70	40.66	33.53–51.99	0.00039*
pNN50, %	11.68	4.93–23.74	22.32	16.39–27.19	0.00136*

**TABLE 2**  
**FREQUENCY-DOMAIN PARAMETERS OF HRV IN OCD PATIENTS VS. CONTROLS**

Parameters	OCD		Control		p-value
	median	interquartile range	median	interquartile range	
Total_P, ms <sup>2</sup>	1372.05	831.72–2459.12	2087.00	1117.25–2806.75	0.02561*
VLF, ms <sup>2</sup>	361.95	146.86–492.21	300.02	171.40–462.73	1.00000
LF, nu	43.43	30.23–52.68	35.96	29.84–46.20	0.16692
HF, nu	48.51	39.25–56.84	59.84	40.92–69.15	0.04854*
LF/HF, %	0.79	0.58–1.07	0.71	0.45–0.91	0.09883

**TABLE 3**  
**NONLINEAR PARAMETERS IN OCD PATIENTS VS. CONTROLS**

Parameters	OCD		CONTROL		p-value
	median	interquartile range	median	interquartile range	
SD1, ms	36.38	22.71–55.14	40.14	31.07–59.31	0.09883
SD2, ms	76.42	49.55–88.45	92.69	78.62–131.37	0.00056*
SD1/SD2	0.51	0.45–0.61	0.48	0.39–0.60	0.21204

in the OCD group but did not reach statistical significance [0.79 (0.58–1.07) vs. 0.71 (0.45–0.91);  $p = 0.099$ ].

**Nonlinear HRV parameters** (Table 3), which provide insight into the complexity and self-similarity of heart rate dynamics, also showed alterations in OCD patients. SD2, which captures long-term HRV patterns, was significantly lower in the OCD group [76.42 ms (IQR: 49.55–88.45)] than in the control group [92.69 ms (IQR: 78.62–131.37);  $p < 0.001$ ]. While SD1, reflecting short-term variability, was numerically lower in OCD [36.38 ms (IQR: 22.71–55.14)] compared to controls [40.14 ms (IQR: 31.07–59.31)], the difference was not statistically significant ( $p = 0.099$ ). The SD1/SD2 ratio, a dimensionless index of HRV geometry, also did not differ significantly ( $p = 0.212$ ), suggesting that while overall variability was reduced, the proportional contribution of short- and long-term components was preserved.

## DISCUSSION

The present study demonstrated significantly reduced heart rate variability (HRV) in patients with OCD, characterized by decreased SDNN, RMSSD, pNN50, HF power, total power, and SD2 indices, indicating generalized parasympathetic withdrawal and impaired autonomic flexibility. These findings suggest that OCD is associated with sustained vagal inhibition rather than transient autonomic hyperarousal.

The present findings parallel R. Hoehn-Saric et al. (1995) [16], who reported reduced psychophysiological responsiveness in OCD despite elevated subjective anxiety. While their work emphasized stress reactivity, the comprehensive HRV assessment in the present study confirms impaired autonomic adaptability in OCD. In contrast, B.R. Slaap et al. (2004) [17] reported preserved HRV, possibly due to reliance on limited short-term spectral measures. The inclusion of time-, frequency-, and nonlinear indices in the present study likely enhanced sensitivity to autonomic dysfunction.

The reduced HRV data observed is consistent with D.M. Davydov et al. (2007) [18] in major depression and K.J. Bär et al. (2007) [19] in schizophrenia, both demonstrating parasympathetic withdrawal with relative sympathetic dominance. These convergent findings sug-

gest shared autonomic dysregulation and cardiovascular vulnerability across psychiatric disorders.

The results also align with the neurovisceral integration model proposed by J.F. Thayer et al. (2009) [20], which links reduced HRV to impaired prefrontal inhibitory control over autonomic and emotional systems. In this context, reduced HRV in OCD reflects diminished neurovisceral flexibility and impaired self-regulation, supporting reduced HRV as a core pathophysiological marker rather than an epiphenomenon.

Consistent with A. Pittig et al. (2013) [21] and the meta-analysis by J.A. Chalmers et al. (2014) [22], the present study demonstrated reduced HF-HRV across anxiety-related psychopathology, including OCD. Although A. Havnen et al. (2013) [23] did not find a direct association between HRV and OCD severity, their observation of reduced HF-HRV in relation to impaired cognitive inhibition supports a link between vagal tone and executive control, complementing the present findings.

Similar to present study autonomic impairment has been reported by H. Olbrich et al. (2022) [24] in unmedicated OCD patients and by M. Sandhya et al. (2022) [12], who demonstrated reductions across multiple HRV domains along with abnormal autonomic reactivity.

Finally, alignment with Z. Wang et al. (2023) [25] and F. Jüres et al. (2024) [26], who reported reduced HRV across emotional disorders and in first-degree relatives of OCD patients, respectively, suggests that diminished vagal tone may represent both a disease marker and a potential endophenotype for OCD. Collectively, these findings confirm that impaired parasympathetic modulation and autonomic inflexibility are consistent physiological features of OCD, with implications for cardiovascular risk stratification and targeted autonomic interventions.

## CONCLUSION

The present study, in comparison with prior research, confirms that OCD is characterized by impaired cardiovascular autonomic function, including reduced parasympathetic modulation, sympathetic predominance, and diminished autonomic adaptability. While minor discrepancies exist due to methodological and demographic differences, the overall pattern is consistent with fin-

dings in other anxiety disorders. By systematically combining HRV and reflex-based measures in a homogeneous young adult cohort, the present study reinforces sympathovagal imbalance as a robust feature of OCD and highlights the value of cardiovascular autonomic testing as an objective adjunct in psychiatric assessment.

## LIMITATIONS

The present study has several limitations, including a modest, age-restricted sample, single-centre design, cross-sectional approach, and potential confounding from prior medication or psychiatric comorbidities. Advanced autonomic assessment tools and lifestyle factors were also not fully incorporated, which may influence results. Future research should involve larger, multicentre, and longitudinal studies to clarify causal relationships and disorder-specific autonomic patterns, integrate advanced HRV and neuroimaging measures, and stratify for comorbidities. Such work could establish autonomic parameters as prognostic biomarkers and guide individualized therapy in OCD.

## REFERENCES

1. Valenza G., Citi L., Saul J.P., Barbieri R. Measures of sympathetic and parasympathetic autonomic outflow from heartbeat dynamics. *J Appl Physiol (1985)*. 2018; 125(1): 19-39. <https://doi.org/10.1152/jappphysiol.00842.2017>
2. Barisic A., Leatherdale S.T., Kreiger N. Importance of frequency, intensity, time and type (FITT) in physical activity assessment for epidemiological research. *Can J Public Health*. 2011; 102(3): 174-175. <https://doi.org/10.1007/BF03404889>
3. Weissman D.G., Mendes W.B. Correlation of sympathetic and parasympathetic nervous system activity during rest and acute stress tasks. *Int J Psychophysiol*. 2021; 162: 60-68. <https://doi.org/10.1016/j.ijpsycho.2021.01.015>
4. Recordati G. A thermodynamic model of the sympathetic and parasympathetic nervous systems. *Auton Neurosci*. 2003; 103(1-2): 1-12. [https://doi.org/10.1016/s1566-0702\(02\)00260-6](https://doi.org/10.1016/s1566-0702(02)00260-6)
5. de Silva R.A., Bachman W.R. Cardiac consultation in patients with neuropsychiatric problems. *Cardiol Clin*. 1995; 13(2): 225-239. URL: <https://pubmed.ncbi.nlm.nih.gov/7614512/> [date of access: 13.01.2026].
6. Stein D.J., Costa D.L.C., Lochner C., et al. Obsessive-compulsive disorder. *Nat Rev Dis Primers*. 2019; 5(1): 52. <https://doi.org/10.1038/s41572-019-0102-3>
7. Koran L.M. Quality of life in obsessive-compulsive disorder. *Psychiatr Clin North Am*. 2000; 23(3): 509-517. [https://doi.org/10.1016/s0193-953x\(05\)70177-5](https://doi.org/10.1016/s0193-953x(05)70177-5)
8. Sharma E., Sharma L.P., Balachander S., et al. Comorbidities in obsessive-compulsive disorder across the lifespan: A systematic review and meta-analysis. *Front Psychiatry*. 2021; 12: 703701. <https://doi.org/10.3389/fpsy.2021.703701>
9. Grover S., Gupta B.M. Global research on obsessive compulsive disorder and related disorders: A scientometric assessment of global research during 2002–2021. *Asian J Psychiatry*. 2022; 72: 103146. <https://doi.org/10.1016/j.ajp.2022.103146>
10. Yasam S.K., Srinivasan D., Thangam C., et al. Pathophysiology of obsessive-compulsive disorder. In: *Nutrition and Obsessive-Compulsive Disorder*. CRC Press; 2023: 18.
11. Goodman W.K., Storch E.A., Sheth S.A. Harmonizing the neurobiology and treatment of obsessive-compulsive disorder. *Am J Psychiatry*. 2021; 178(1): 17-29. <https://doi.org/10.1176/appi.ajp.2020.20111601>
12. Sandhya M., Mittal S., Kathrotia R., et al. Cardiovascular autonomic function tests in patients of obsessive-compulsive disorder: A cross-sectional study. *Indian J Psychol Med*. 2022; 44(1): 30-36. <https://doi.org/10.1177/02537176211042805>
13. Freeman R. Assessment of cardiovascular autonomic function. *Clin Neurophysiol*. 2006; 117(4): 716-730. <https://doi.org/10.1016/j.clinph.2005.09.027>
14. Rolim L.C., de Souza J.S., Dib S.A. Tests for early diagnosis of cardiovascular autonomic neuropathy: Critical analysis and relevance. *Front Endocrinol (Lausanne)*. 2013; 4: 173. <https://doi.org/10.3389/fendo.2013.00173>
15. Heart rate variability: Standards of measurement, physiological interpretation and clinical use. Task Force of the European Society of Cardiology and the North American Society of Pacing and Electrophysiology. *Circulation*. 1996; 93(5): 1043-1065. URL: <https://pubmed.ncbi.nlm.nih.gov/8598068/> [date of access: 13.01.2026].
16. Hoehn-Saric R., McLeod D.R., Hipsley P. Is hyperarousal essential to obsessive-compulsive disorder? Diminished physiologic flexibility, but not hyperarousal, characterizes patients with obsessive-compulsive disorder. *Arch Gen Psychiatry*. 1995; 52(8): 688-693. <https://doi.org/10.1001/archpsyc.1995.03950200078017>
17. Slaap B.R., Nielen M.M., Boshuisen M.L., van Roon A.M., den Boer J.A. Five-minute recordings of heart rate variability in obsessive-compulsive disorder, panic disorder and healthy volunteers. *J Affect Disord*. 2004; 78(2): 141-148. [https://doi.org/10.1016/s0165-0327\(02\)00240-9](https://doi.org/10.1016/s0165-0327(02)00240-9)
18. Davydov D.M., Shapiro D., Cook I.A., Goldstein I. Baroreflex mechanisms in major depression. *Prog Neuropsychopharmacol Biol Psychiatry*. 2007; 31(1): 164-177. <https://doi.org/10.1016/j.pnpbp.2006.08.015>
19. Bär K.J., Boettger M.K., Berger S., et al. Decreased baroreflex sensitivity in acute schizophrenia. *J Appl Physiol (1985)*. 2007; 102(3): 1051-1056. <https://doi.org/10.1152/jappphysiol.00811.2006>
20. Thayer J.F., Lane R.D. Claude Bernard and the heart-brain connection: Further elaboration of a model of neurovisceral integration. *Neurosci Biobehav Rev*. 2009; 33(2): 81-88. <https://doi.org/10.1016/j.neubiorev.2008.08.004>
21. Pittig A., Arch J.J., Lam C.W., Craske M.G. Heart rate and heart rate variability in panic, social anxiety, obsessive-compulsive, and generalized anxiety disorders at baseline and in response to relaxation and hyperventilation. *Int J Psychophysiol*. 2013; 87(1): 19-27. <https://doi.org/10.1016/j.ijpsycho.2012.10.012>
22. Chalmers J.A., Quintana D.S., Abbott M.J., Kemp A.H. Anxiety disorders are associated with reduced

heart rate variability: A meta-analysis. *Front Psychiatry*. 2014; 5: 80. <https://doi.org/10.3389/fpsy.2014.00080>

23. Havnen A., Hovland A., Haug E.T., Hansen B., Kvale G. Sleep and heart rate variability in patients with obsessive-compulsive disorder: Preliminary findings. *Clin Neuropsychiat*. 2013; 10(3): 56-60.

24. Olbrich H., Jahn I., Stengler K., Seifritz E., Colla M. Heart rate variability in obsessive compulsive disorder in comparison to healthy controls and as predictor of treatment response. *Clin Neurophysiol*. 2022; 138: 123-131. <https://doi.org/10.1016/j.clinph.2022.02.029>

#### Ethics approval

The study was approved by the local ethics committee. The approval and procedure for the protocol were obtained in accordance with the principles of the Helsinki Convention.

#### Conflict of interest

The authors declare no apparent or potential conflict of interest related to the publication of this article.

#### Funding source

The authors declare no external funding for the study, authorship, and/or publication of the article.

#### Authors' contribution

The authors declare their authorship to be in compliance with the international ICMJE criteria.

Lokesh Kumar – conceptualization; methodology; investigation; data curation; formal analysis; visualization; writing – original draft; article administration.

Ashwani Verma – investigation; data curation.

Harsha Shree Sharma – investigation.

Amitabh Dube – conceptualization; methodology; writing – review and editing, supervision.

#### Information about the authors

**Lokesh Kumar** – MBBS, MD Physiology, Senior Medical Officer, Department of Physiology, SMS Medical College, 302004, Jawahar Lal Nehru Marg, Jaipur, Rajasthan, India. ORCID: <https://orcid.org/0009-0007-7525-125X>.

**Ashwani Verma** – MBBS, MD Physiology, Medical Officer, Department of Physiology, SMS Medical College, 302004, Jawahar Lal Nehru Marg, Jaipur, Rajasthan, India.

**Harsha Shree Sharma** – MBBS, PG Resident, Department of Physiology, SMS Medical College, 302004, Jawahar Lal Nehru Marg, Jaipur, Rajasthan, India.

**Amitabh Dube** – MBBS, MD Physiology, Senior Professor, Department of Physiology, SMS Medical College, 302004, Jawahar Lal Nehru Marg, Jaipur, Rajasthan, India.

#### Corresponding author

**Lokesh Kumar**, [lokeshchhabra2010@gmail.com](mailto:lokeshchhabra2010@gmail.com)

Received 23.02.2026  
Accepted 08.05.2026  
Published 10.06.2026

25. Wang Z., Luo Y., Zhang Y., et al. Heart rate variability in generalized anxiety disorder, major depressive disorder and panic disorder: A network meta-analysis and systematic review. *J Affect Disord*. 2023; 330: 259-266. <https://doi.org/10.1016/j.jad.2023.03.018>

26. Jüres F., Kaufmann C., Riesel A., et al. Heart rate and heart rate variability in obsessive-compulsive disorder: Evidence from patients and unaffected first-degree relatives. *Biol Psychol*. 2024; 189: 108786. <https://doi.org/10.1016/j.biopsycho.2024.108786>

#### Соответствие принципам этики

Протокол исследования был одобрен локальным этическим комитетом. Одобрение и процедуру проведения протокола получали по принципам Хельсинкской конвенции.

#### Конфликт интересов

Авторы декларируют отсутствие явных и потенциальных конфликтов интересов, связанных с публикацией настоящей статьи.

#### Источник финансирования

Авторы декларируют отсутствие внешнего финансирования для проведения исследования, написания и публикации статьи.

#### Вклад авторов

Авторы декларируют соответствие своего авторства международным критериям ICMJE.

Локеш Кумар – разработка концепции; методология; проведение исследования; обработка данных; формальный анализ; визуализация; написание – первоначальный вариант рукописи; администрирование статьи.

Ашвани Верма – проведение исследования; обработка данных.

Харша Шри Шарма – проведение исследования.

Амитабх Дубе – разработка концепции; методология; написание – рецензирование и редактирование, научное руководство.

#### Информация об авторах

**Локеш Кумар** – MBBS, MD, физиолог, старший медицинский сотрудник кафедры физиологии, Медицинский колледж SMS, 302004, Джавахар Лал Неру Марг, Джайпур, Раджастхан, Индия. ORCID: <https://orcid.org/0009-0007-7525-125X>.

**Ашвани Верма** – MBBS, MD, физиолог, врач отделения физиологии, Медицинский колледж SMS, 302004, Джавахар Лал Неру Марг, Джайпур, Раджастхан, Индия.

**Харша Шри Шарма** – MBBS, аспирант кафедры физиологии, Медицинский колледж SMS, 302004, Джавахар Лал Неру Марг, Джайпур, Раджастхан, Индия.

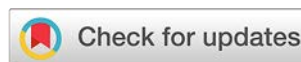**Амитабх Дубе** – MBBS, MD, физиолог, старший профессор кафедры физиологии, Медицинский колледж SMS, 302004, Джавахар Лал Неру Марг, Джайпур, Раджастхан, Индия.

#### Для переписки

**Локеш Кумар**, [lokeshchhabra2010@gmail.com](mailto:lokeshchhabra2010@gmail.com)

Получена 23.02.2026  
Принята 08.05.2026  
Опубликована 10.06.2026

<https://doi.org/10.57256/2949-0715-2026-5-2-41-49>



## МАТЕМАТИЧЕСКАЯ МОДЕЛЬ ГЕМОДИНАМИКИ И РОСТА ДОЧЕРНИХ АНЕВРИЗМ СОСУДОВ ГОЛОВНОГО МОЗГА

Белобородов В.А.<sup>1</sup>, Степанов И.А.<sup>1,2</sup>, Саакян З.С.<sup>3</sup>, Борисова Н.В.<sup>3</sup>

<sup>1</sup> Иркутский государственный медицинский университет, 664003, г. Иркутск, ул. Красного Восстания, 1, Россия

<sup>2</sup> Харламповская клиника, 664025, г. Иркутск, ул. Горького, 8, Россия

<sup>3</sup> Северо-Восточный федеральный университет им. М.К. Аммосова, 677000, г. Якутск, ул. Белинского, 58, Россия

### АННОТАЦИЯ

**Актуальность.** Наличие дочерних аневризм является фактором повышенного риска разрыва родительского аневризматического мешка. Повышенное напряжение сдвига стенки аневризмы, вызванное ударом потока крови о стенку аневризмы, приводит к локальному повреждению последней и, следовательно, к образованию дочернего дивертикула. Поиск источников литературы в различных научных базах данных показал наличие единичных исследований, посвящённых изучению представленной выше научной гипотезы.

**Цель.** Изучить гемодинамику и рост дочерних аневризм сосудов головного мозга с помощью индивидуальной математической модели.

**Материалы и методы.** Изучены 38 аневризм с 50 дочерними мешками. Отобранные аневризмы различались по размеру и локализации. Математическая модель основана на предположении о том, что, когда аневризма достигает состояния неминуемого разрыва, наиболее слабая область стенки аневризмы пассивно реагирует на скачок внутрианевризматического давления, формируя дочернюю аневризму, которая и станет местом окончательного разрыва. Предполагалось, что дочерняя и материнская аневризмы имеют сферическую форму. С помощью математического моделирования выявлен рост дочерней аневризмы. Чтобы определить изменение растягивающего напряжения в стенке дочерней аневризмы в условиях постоянного давления и меняющейся геометрии, к материнской и дочерней аневризмам был применён закон Лапласа.

**Результаты.** Разрыв аневризмы происходит при определённых сочетаниях коэффициентов  $\lambda$  и  $\mu$ . Чем выше  $\lambda$  (3,2–4,5), тем ниже критический  $\mu$  (0,02–0,05), и наоборот. Наиболее высокий риск разрыва характерен для аневризм средней мозговой артерии ( $p = 0,008$ ) и передней соединительной артерии ( $p = 0,014$ ). Аневризмы задней соединительной артерии и офтальмического сегмента внутренней сонной артерии имеют существенно более низкий риск разрыва ( $p < 0,001$ ). При динамическом наблюдении значимый рост аневризмы за счёт дочернего мешка произошёл только в случаях с высокими значениями  $\lambda$  (3,4–4,1) и именно в аневризмах средней мозговой и передней соединительной артерий.

**Заключение.** Критические значения коэффициентов отверстия ( $\mu$ ) и соотношения сторон ( $\lambda$ ) аневризмы должны могут быть определяющими факторами риска разрыва последней и служить важнейшим ориентиром при принятии решения о возможности проведения хирургического лечения.

**Ключевые слова:** аневризма, дочерняя аневризма, математическая модель, гемодинамика, рост, разрыв аневризмы

**Для цитирования:** Белобородов В.А., Степанов И.А., Саакян З.С., Борисова Н.В. Математическая модель гемодинамики и роста дочерних аневризм сосудов головного мозга. *Байкальский медицинский журнал*. 2026; 5(2): 41-49. <https://doi.org/10.57256/2949-0715-2026-5-2-41-49>

## A MATHEMATICAL MODEL OF HEMODYNAMICS AND GROWTH OF DAUGHTER ANEURYSMS OF CEREBRAL VESSELS

Vladimir A. Beloborodov <sup>1</sup>, Ivan A. Stepanov <sup>1,2</sup>, Zorab S. Saakyan <sup>3</sup>, Nataliya V. Borisova <sup>3</sup>

<sup>1</sup> Irkutsk State Medical University, 664003, Irkutsk, Krasnogo Vosstaniya str., 1, Russian Federation

<sup>2</sup> Kharlampievskaya Clinic, 664025, Irkutsk, Gorkogo str., 8, Russian Federation

<sup>3</sup> North-Eastern Federal University named after M.K. Ammosov, 677000, Yakutsk, Belinskogo str., 58, Russian Federation

### ABSTRACT

**Background.** Daughter aneurysms are a risk factor for rupture of the parent aneurysm sac. Increased shear stress on the aneurysm wall, caused by the blood flow blast against the aneurysm wall, causes localized damage to the wall and, consequently, the formation of a daughter diverticulum. There are a few studies devoted to the above-mentioned hypothesis in various scientific databases.

**Aim.** To study the hemodynamics and growth of daughter cerebral aneurysms using an individual mathematical model.

**Materials and methods.** We studied 38 aneurysms with 50 daughter sacs. The selected aneurysms varied in size and location. The mathematical model is based on the following assumption: when an aneurysm reaches imminent rupture, the weakest region of the aneurysm wall passively responds to a surge in intra-aneurysmal pressure, forming a daughter aneurysm, which will become the site of final rupture. The daughter and parent aneurysms were assumed to be spherical. Mathematical modeling was used to determine the growth of the daughter aneurysm. To determine the change in tensile stress in the daughter aneurysm wall under conditions of constant pressure and changing geometry, Laplace's law was applied to the parent and daughter aneurysms.

**Results.** Aneurysm rupture occurs at specific combinations of the  $\lambda$  and  $\mu$  coefficients. The higher  $\lambda$  (3.2–4.5), the lower the critical  $\mu$  (0.02–0.05), and vice versa. The highest risk of rupture is characteristic of aneurysms of the middle cerebral artery ( $p = 0.008$ ) and anterior communicating artery ( $p = 0.014$ ). Aneurysms of the posterior communicating artery and the ophthalmic segment of the internal carotid artery have a significantly lower risk of rupture ( $p < 0.001$ ). During dynamic observation, significant aneurysm growth due to the daughter sac occurred only in cases with high  $\lambda$  values (3.4–4.1) and specifically in aneurysms of the middle cerebral and anterior communicating arteries.

**Conclusion.** Critical values of the orifice ( $\mu$ ) and aspect ratio ( $\lambda$ ) of an aneurysm should be the determining factors for the risk of rupture and serve as the most important guideline when deciding on the possibility of surgical treatment.

**Key words:** aneurysm, daughter aneurysm, mathematical model, hemodynamics, growth, aneurysm rupture

**For citation:** Beloborodov V.A., Stepanov I.A., Saakyan Z.S., Borisova N.V. A mathematical model of hemodynamics and growth of daughter aneurysms of cerebral vessels. *Baikal Medical Journal*. 2026; 5(2): 41-49. <https://doi.org/10.57256/2949-0715-2026-5-2-41-49>

## ВВЕДЕНИЕ

Известно, что наличие дочерних аневризм является фактором повышенного риска разрыва родительского аневризматического мешка [1]. Наличие множественных долей или дочерней аневризмы чаще встречается в ранее разорвавшихся, чем в неразорвавшихся, аневризмах [2]. Распространённость разрывов интракраниальных аневризм при наличии и отсутствии дочернего мешка составляет 28,3 % и 3,42 % в год соответственно, даже если размеры родительской аневризмы не превышали 10 мм. В некоторых исследованиях отмечено формирование дочерних мешков при динамическом наблюдении за аневризмами сосудов головного мозга [3]. Подобные работы указывают на роль формирования дочерних аневризм в процессе разрыва ранее развившейся аневризмы сосуда головного мозга.

Вместе с тем недавно проведённые исследования биомеханики артериальной стенки интракраниальных аневризм на основе динамической цифровой субтракционной ангиографии и динамической мультиспиральной компьютерной томографической ангиографии показали, что дочерняя аневризма имеет большую амплитуду деформации (в 2 раза), чем остальная часть родительского аневризматического мешка [4, 5]. Эти наблюдения позволяют предположить, что дочерние аневризмы деформируются с большей скоростью из-за локально более слабой стенки аневризмы. Следовательно, вероятной причиной образования дочерних дивертикулов является локальное повреждение артериальной стенки. Аналогичного мнения придерживаются авторы математической модели риска разрыва интракраниальных аневризм с учётом формирования и роста дочерних мешков [6]. Представленная авторами данных работ научная гипотеза заключается в том, что повышенное напряжение сдвига стенки аневризмы, вызванное ударом потока крови о стенку аневризмы, приводит к локальному повреждению последней и, следовательно, к образованию дочернего мешка [6].

Поиск источников литературы в различных научных базах данных показал наличие единичных исследований, посвящённых изучению представленной выше научной гипотезы [6–9]. Указанные исследования включали незначительное количество больных, а полученные результаты являлись неоднозначными и во многом противоречивыми. Всё это и послужило побудительным моментом к проведению настоящего исследования.

## ЦЕЛЬ ИССЛЕДОВАНИЯ

Изучить гемодинамику и рост дочерних аневризм сосудов головного мозга с помощью индивидуальной математической модели.

## МЕТОДЫ

### Критерии соответствия

В исследование включены 37 больных с внутрочерепными аневризмами, имеющими чётко очерченные дочерние аневризмы по данным ангиографии. Дочерние аневризмы считались чётко очерченными, если шейка мешка была легко различима визуально (т. е. если можно было мысленно убрать мешок и представить поверхность аневризмы без пузырька). Изучены 38 аневризм с 50 дочерними мешками. Отобранные аневризмы различались по размеру и локализации. В выборку вошли 10 аневризм средней мозговой артерии, 9 аневризм передней соединительной артерии, 11 аневризм задней соединительной артерии, 7 аневризм внутренней сонной артерии (5 аневризм офтальмического сегмента и 2 аневризмы коммуникантного сегмента) и 1 аневризма базиллярной артерии.

### Генеративный искусственный интеллект

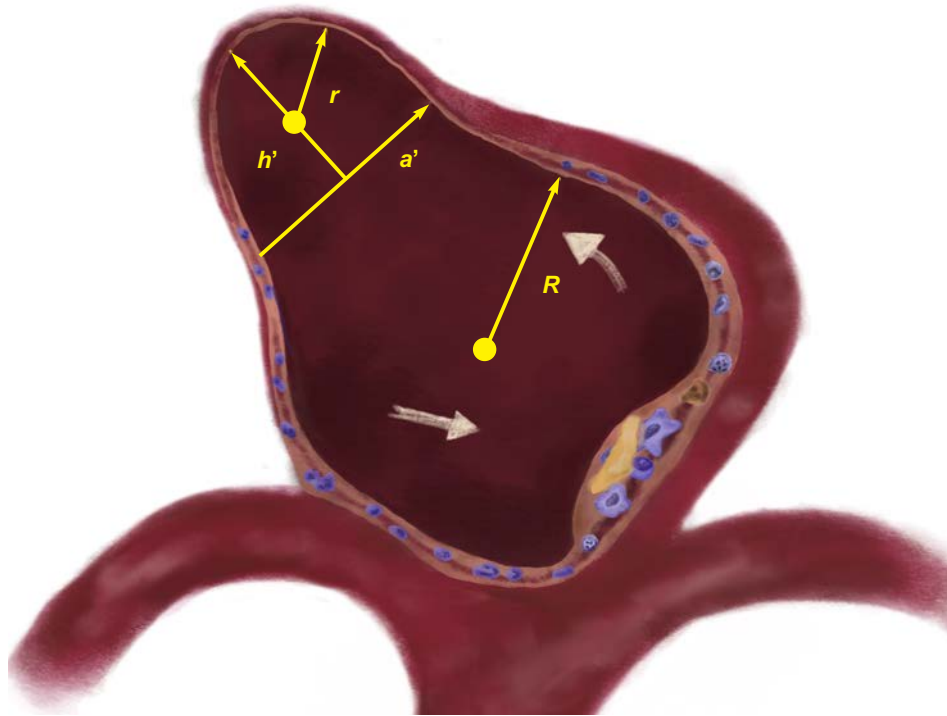
Поиск литературы проведён в базах PubMed, Medline, Scopus, EMBASE, Cochrane Library и eLibrary с использованием ключевых слов. Для расширения поиска и выявления потенциально релевантных работ также применялась большая языковая модель DeepSeek (DeepSeek, Китай; 07.04.2026). Все предложенные искусственным интеллектом ссылки были вручную проверены авторами на соответствие тематике и достоверность. Ссылки, которые не удалось верифицировать, были исключены. Авторы несут полную ответственность за окончательный список литературы.

### Описание медицинского вмешательства

Изображения ротационной ангиографии были получены при вращении на  $180^\circ$  и частоте сканирования 15 кадров в секунду в течение 8 с с использованием системы Integris (Phillips, Best, Нидерланды). Соответствующие 120 проекционных изображений были реконструированы в трёхмерный набор данных из  $256 \times 256 \times 256$  вокселей, охватывающий поле зрения 54,02 мм, на специализированной рабочей станции. Данные вокселей были экспортированы на персональный компьютер для математического моделирования сосудов.

### Описание математической модели

При моделировании гемодинамики и роста дочерних аневризм мы использовали математическую модель и геометрические типы последних по Н. Meng и соавт. [6] (рис. 1). Растягивающее напряжение (S) в стенке аневризмы является преобладающей силой, ответственной за её рост и разрыв. В настоящей модели авторы исследовали влияние изменения растягивающего напряжения на формирование и рост дочерней аневризмы.



**Рис. 1.** Схематическое изображение родительской аневризмы с дочерней аневризмой:  $r$  – радиус дочерней аневризмы;  $a'$  – радиус устья дочерней аневризмы;  $h'$  – высота дочерней аневризмы;  $R$  – радиус родительской аневризмы (рисунок А.А. Марченко)

**Fig. 1.** Schematic depiction of a parent aneurysm with a daughter aneurysm:  $r$  – daughter aneurysm radius;  $a'$  – daughter aneurysm orifice radius;  $h'$  – daughter aneurysm height;  $R$  – parent aneurysm radius (illustrated by A.A. Marchenko)

Для клинического применения математической модели были приняты следующие допущения: как родительская, так и дочерняя аневризма имеют сферическую форму, стенка родительской аневризмы тонкая (по сравнению с её радиусом), поэтому может быть применён закон Лапласа и объём стенки аневризмы не изменяется в процессе формирования дочерней аневризмы.

На рисунке 2 представлена модель аневризмы, где  $R$  – радиус основной аневризмы,  $r$  – радиус дочерней аневризмы,  $a'$  – радиус устья дочерней аневризмы,  $h'$  – высота дочерней аневризмы. Исходя из постоянного объёма стенки аневризмы можно применить следующее геометрическое соотношение между размерами стенок родительской и дочерней аневризм:

$$2\pi R(R - \sqrt{R^2 - a'^2})t_p = 2\pi r h' t_d,$$

где  $t_p$  – толщина стенки родительской аневризмы;  $t_d$  – толщина стенки дочерней аневризмы. В этом уравнении левая часть представляет объём стенки аневризмы до образования дочерней аневризмы, правая часть – объём стенки после образования дочерней аневризмы. Радиус родительской аневризмы  $R$ , толщина стенки  $t_p$  и радиус устья дочерней аневризмы  $a'$  остаются постоянными.

По мере выпячивания дочерней аневризмы  $h'$  увеличивается, а потому толщина стенки  $t_d$  должна уменьшаться.

Применив закон Лапласа к родительской аневризме, получаем:

$$S_p = \frac{PR}{2t_p},$$

где  $S_p$  – растягивающее напряжение в стенке материнской аневризмы,  $P$  – давление. Непосредственно перед образованием дочерней аневризмы  $S_p$  равно локальной прочности стенки  $S_0$  в этом слабом участке. Закон Лапласа также может быть применён к дочерней аневризме после её образования, что даёт:

$$S_d = \frac{Pr}{2t_d},$$

где  $S_d$  – растягивающее напряжение в стенке дочерней аневризмы.

В рамках данной математической модели определяем коэффициент напряжения  $g$  как отношение растягивающего напряжения в дочерней аневризме ( $S_d$ ) к прочности стенки этой части ткани ( $S_0$ ). Далее будет показано, что  $g$  может служить индексом разрыва для аневризмы, содержащей дочернюю аневризму.

Объединяя вышеописанные уравнения, получаем:

$$\eta(\lambda, \mu) = \frac{\mu(1 + \sqrt{1 - \mu^2})(1 + \lambda^2)^2}{4\lambda},$$

где  $\mu = a'/R$  – коэффициент отверстия, представляющий собой относительный размер радиуса отверстия дочерней аневризмы по отношению к радиусу родительской аневризмы;  $\lambda = h'/a'$  – коэффициент соотношения сторон, представляющий собой отношение высоты дочерней аневризмы к радиусу её устья.

Полученное уравнение показывает, что коэффициент напряжения ( $g$ ) зависит только от двух геометрических параметров – коэффициента отверстия ( $\mu$ ) и коэффициента соотношения сторон ( $\lambda$ ).

### Анализируемые параметры

Используя данную математическую модель, можно смоделировать коэффициент напряжения ( $g$ ) дочерней аневризмы в течение цикла её роста. Как будет подробно рассмотрено далее, коэффициент напряжения отражает степень развития дочерней аневризмы и, следовательно, является оценкой неизбежности разрыва. С помощью компьютерного моделирования, основанного на математической модели, можно оценить риск разрыва аневризмы с использованием геометрических параметров, т. е. коэффициентов отверстия ( $\mu$ ) и соотношения сторон ( $\lambda$ ).

### Статистический анализ данных

Статистический анализ данных выполнен с использованием программного обеспечения IBM SPSS Statistics 26.0 (IBM Corp., США). Проверка распределения на нормальность выполнена с помощью критерия Колмогорова – Смирнова. Для определения статистической значимости различий между группами использовали Z-тест. Различия считались существенными при достижении значения  $p < 0,05$ .

## РЕЗУЛЬТАТЫ ИССЛЕДОВАНИЯ

### Критические значения коэффициентов $\mu$ и $\lambda$

Согласно математической модели Н. Meng и соавт. [6], получены следующие критические значения коэффициентов  $\mu$  и  $\lambda$  в момент разрыва аневризматического мешка (т. е. при достижении  $\eta = 1$ ). Так, для аневризм с высоким значением коэффициента  $\lambda$  (от 3,2 до 4,5) критическими значениями коэффициента  $\mu$  является промежуток от 0,02 до 0,05. Аневризмы со средним значением коэффициента  $\lambda$  (от 1,2 до 2,4) имеют критические значения коэффициента  $\mu$  в интервале от 0,1 до 0,4. И, наконец, аневризмы с низким значением коэффициента  $\lambda$  (от 0,8 до 1,0) характеризуются крити-

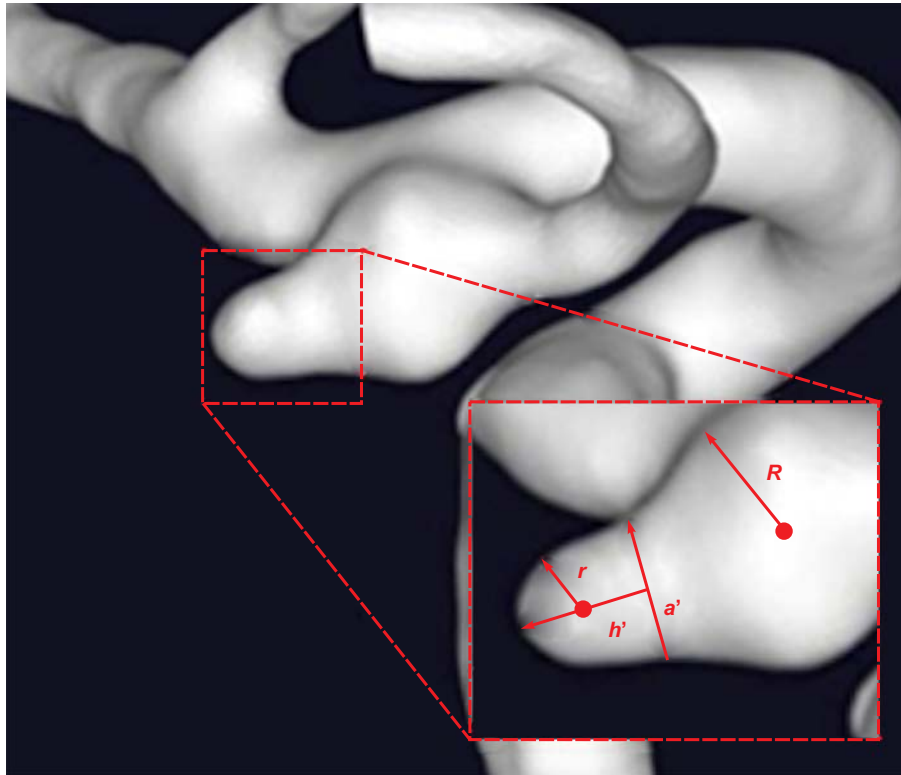
ческими значениями коэффициента  $\mu$  в промежутке от 0,5 до 0,6.

### Гемодинамические характеристики аневризм

Из 38 родительских аневризм, имеющих 50 дочерних дивертикулов, высокие значения коэффициента  $\lambda$  (от 3,2 до 4,5) отмечены в 4 аневризмах средней мозговой артерии, 3 аневризмах передней соединительной артерии и 1 аневризме задней соединительной артерии. Средние значения коэффициента  $\lambda$  (от 1,2 до 2,4) получены в 2 аневризмах средней мозговой артерии, 2 аневризмах передней соединительной артерии, 2 аневризмах задней соединительной артерии и 1 аневризме офтальмического сегмента внутренней сонной артерии. Низкие значения коэффициента  $\lambda$  (от 0,8 до 1,0) отмечены в 1 аневризме средней мозговой артерии, 3 аневризмах передней соединительной артерии, 1 аневризме задней соединительной артерии и 1 аневризме коммуникантного сегмента внутренней сонной артерии. В прочих случаях (3 аневризмы средней мозговой артерии, 1 аневризма передней соединительной артерии, 10 аневризм задней соединительной артерии, 4 аневризмы офтальмического сегмента внутренней сонной артерии, 1 аневризма коммуникантного сегмента внутренней сонной артерии и 1 аневризма базилярной артерии) получены низкие значения коэффициентов  $\mu$  и  $\lambda$ , что говорит о низком риске разрыва родительских аневризматических мешков данной локализации. Высокий риск разрыва аневризм характерен для средней мозговой артерии ( $p = 0,008$ ) и передней соединительной артерии ( $p = 0,014$ ). При этом риск разрыва аневризм задней соединительной артерии и офтальмического сегмента внутренней сонной артерии существенно ниже в сравнении с другими локализациями ( $p < 0,001$ ).

### Динамический контроль за состоянием родительских аневризм

Динамический контроль за состоянием 24 родительских аневризм (9 аневризм средней мозговой артерии, 5 аневризм передней соединительной артерии, 3 аневризмы задней соединительной артерии, 4 аневризмы офтальмического сегмента внутренней сонной артерии, 2 аневризмы коммуникантного сегмента внутренней сонной артерии и 1 аневризма базилярной артерии) осуществлён у 19 больных в течение не менее 12 месяцев. Существенное увеличение размеров родительской аневризмы за счёт роста дочернего мешка отмечено в 4 случаях в средней мозговой артерии ( $p = 0,015$ ) и 2 случаях в передней соединительной артерии ( $p = 0,037$ ) (рис. 2). Важно подчеркнуть, что во всех случаях увеличения размеров родительского аневризматического мешка за счёт роста дочернего верифицированы высокие значения коэффициента  $\lambda$  (от 3,4 до 4,1).



**Рис. 2.** Пациент Р., 42 года, ротационная церебральная ангиография с трёхмерным изображением родительской аневризмы левой задней соединительной артерии с дочерним мешком: согласно математической модели, получены значения  $\lambda = 0,8$  и  $\mu = 0,5$ , что говорит о низком риске разрыва аневризматического мешка

**Fig. 2.** Patient R., 42 years old, rotational cerebral angiography with three-dimensional imaging of the parent aneurysm of the left posterior communicating artery with the daughter sac: according to the mathematical model,  $\lambda = 0.8$  and  $\mu = 0.5$ , which indicates a low risk of rupture of the aneurysmal sac

## ОБСУЖДЕНИЕ

Многими исследователями уже применялось математическое моделирование, чтобы понять сложный процесс разрыва внутричерепных аневризм. В 1963 г. К.К. Jain [10] выдвинул теорию разрыва аневризмы, основанную на явлении резонанса. Эта теория согласовывалась с исследованием Е.Ж. Hung и М.Р. Botwin [11], в котором свойства однородной тонкой стенки были применены к модели сферической аневризмы. Было установлено, что собственные частоты этих тонкостенных сфер находятся в диапазоне частот шумов, которые обычно наблюдаются при аневризмах. Р.В. Canham и G.G. Ferguson [12] оценили критические размеры для разрыва аневризм, применив закон Лапласа. J.J. Nieto и А. Torres [13] построили нелинейную математическую модель, имитирующую кровотоки внутри аневризмы. G.M. Austin [14] использовал модель электрической цепи и обнаружил, что повышенное пульсовое давление или учащение пульса могут привести к усилению турбулентности. Последняя, как предполагается, является разрушающим фактором для стенки аневризмы, что ведёт к внезапному увеличению её размера и возможному разрыву. G.J. Hademenos и соавт. [15] модифицировали закон Лапласа и созда-

ли нелинейные математические модели как для мешотчатых, так и для веретенообразных внутричерепных аневризм. S.M. Chitanvis и соавт. [16] разработали нелинейную конститутивную квазистатическую модель и изучили динамическое поведение мешотчатых аневризм в ответ на пульсирующий кровоток. Эти математические модели предоставляют качественную и/или количественную информацию и дают нам ценное понимание процесса разрыва аневризмы.

Математическая модель Н. Meng и соавт. [6] описывает напряжение стенки аневризмы в процессе роста дочерней аневризмы. M.R. Crompton [17] впервые сообщил о частоте встречаемости дочерних аневризм. Он провёл секционное исследование 275 разорвавшихся внутричерепных аневризм и обнаружил, что 57 % аневризм имели дочерние аневризмы в виде «пузырьков». В противоположность этому, только 16 % из 112 неразорвавшихся аневризм имели дочерние аневризмы. В исследовании T. Sampei и соавт. [18] 3 из 4 неразорвавшихся родительских аневризм с дочерней аневризмой впоследствии разорвались в период наблюдения от 1 месяца до 10 лет, в то время как только 2 из 10 неразорвавшихся аневризм без дочерней аневризмы разорвались впоследствии. G.M. Austin и соавт. [19]

сообщили об образовании одной или нескольких камер, которые они интерпретировали как внезапные увеличения, возникающие в результате локального ослабления стенки. В исследовании с применением церебральной ангиографии, проведённом D.B. Hinshaw Jr. и соавт. [20], было обнаружено, что у одной трети аневризм визуализировались камеры, причём у 65 % верифицирован разрыв. G.H. Du Boulay [21] изучил естественное течение внутричерепных аневризм и обнаружил, что у одной трети недавно разорвавшихся аневризм была одна или несколько камер, в то время как у ранее неразорвавшихся аневризм камер практически не было. Все эти данные свидетельствуют о сильной корреляции между наличием дочерней аневризмы и вероятностью разрыва аневризмы.

Формирование и рост дочерних аневризм определены как существенный фактор риска, повышающий вероятность будущего разрыва материнского аневризматического мешка [22]. Наличие множественных долей или дочернего мешка чаще встречается у ранее разорвавшихся аневризм, чем у неразорвавшихся. Поэтому недавние исследования акцентировали внимание именно на этих структурах в попытке понять механизмы развития и разрыва аневризм. S. Tateshima и соавт. [23] изучили внутрианевризматическую динамику потока с помощью лазерной доплеровской велосиметрии на акриловой модели аневризмы базилярной артерии. Рассчитав распределение напряжения сдвига стенки по данным измерений скорости потока жидкости, они обнаружили, что наиболее высокие значения напряжения сдвига находятся в области выпячивания аневризмы или прилегают к ней. Это открытие впоследствии было подтверждено в аналогичном исследовании с использованием фазово-контрастной магнитно-резонансной томографии, в котором сделан вывод о том, что повышение напряжения сдвига стенки сосуда коррелирует с естественным течением разрыва внутричерепных аневризм [24]. В противоположность этому, M. Shojima и соавт. [25] обнаружили, что напряжение сдвига стенки было значительно ниже в куполе и выпячиваниях разорвавшихся аневризм, и предположили, что низкое напряжение сдвига стенки может быть причиной хрупкости стенки аневризмы, что и привело к разрыву последней. Авторы также отметили, что среднее напряжение сдвига стенки в изучаемых аневризмах было ниже, чем в соответствующих питающих артериях [25]. Полученные нами результаты с применением известной математической модели во многом согласуются и дополняют указанные выше исследования. Более того, полученные критические значения коэффициентов отверстия и соотношения сторон для внутричерепных аневризм с дочерними дивертикулами различных локализаций позволяют определить риск их разрыва и выстроить оптимальную лечебно-диагностическую тактику в конкретном клиническом случае.

## Ограничения исследования

Настоящее исследование не лишено недостатков. Во-первых, в работу включено малое количество больных, что не могло не отразиться на результатах статистического анализа данных. Во-вторых, при применении известной математической модели в отношении разных клинических случаев внутричерепных аневризм использованы некоторые допущения и погрешности при расчёте искомых коэффициентов. И в-третьих, во всех изученных случаях аневризм кровотока предполагался как ньютоновский, сосудистые стенки считались жёсткими, и были использованы физиологические условия пульсирующего потока, характерные для условно здоровых людей.

## ЗАКЛЮЧЕНИЕ

Таким образом, верификация дочерних аневризм по данным церебральной ангиографии может указывать на высокий риск кровоизлияния. Критические значения коэффициентов отверстия ( $\mu$ ) и соотношения сторон ( $\lambda$ ) аневризмы могут быть определяющими факторами риска разрыва последней и служить важнейшим ориентиром при принятии решения о возможности проведения хирургического лечения.

## ЛИТЕРАТУРА / REFERENCES

1. Саакян З.С., Борисова Н.В., Яхонтов И.С., Макеевский М.Ю., Степанов И.А. Биологические и биофизические механизмы формирования, роста и разрыва церебральных аневризм. *Acta Biomedica Scientifica*. 2023; 8(2): 138-149. [Saakyan Z.S., Borisova N.V., Yakhontov I.S., Makievskiy M.Y., Stepanov I.A. Biological and physical mechanisms of cerebral aneurysms formation, growth and rupture. *Acta Biomedica Scientifica*. 2023; 8(2): 138-149. (In Russ.)]. <https://doi.org/10.29413/ABS.2023-8.2.13>
2. Salimi Ashkezari S.F., Mut F., Slawski M., Cheng B., Yu A.K., White T.G., et al. Prediction of bleb formation in intracranial aneurysms using machine learning models based on aneurysm hemodynamics, geometry, location, and patient population. *J Neurointerv Surg*. 2022; 14(10): 1002-1007. <https://doi.org/10.1136/neurintsurg-2021-017976>
3. Suzuki T., Hasegawa H., Ando K., Shibuya K., Takahashi H., Saito S., et al. Long-term characteristics of *de novo* bleb formation at the aneurysm neck after coil embolization in unruptured cerebral aneurysms. *World Neurosurg*. 2022; 161: e767-e775. <https://doi.org/10.1016/j.wneu.2022.02.092>
4. Hadad S., Mut F., Slawski M., Robertson A.M., Cebra J.R. Evaluation of predictive models of aneurysm focal growth and bleb development using machine learning techniques. *J Neurointerv Surg*. 2024; 16(4): 392-397. <https://doi.org/10.1136/jnis-2023-020241>
5. Sugiyama S.I., Endo H., Omodaka S., Endo T., Niizuma K., Rashad S., et al. Daughter sac formation re-

lated to blood inflow jet in an intracranial aneurysm. *World Neurosurg.* 2016; 96: 396-402. <https://doi.org/10.1016/j.wneu.2016.09.040>

6. Meng H., Feng Y., Woodward S.H., Bendok B.R., Hanel R.A., Guterman L.R., et al. Mathematical model of the rupture mechanism of intracranial saccular aneurysms through daughter aneurysm formation and growth. *Neurol Res.* 2005; 27(5): 459-465. <https://doi.org/10.1179/016164105X25171>

7. Ke G., Hans C., Agarwal G., Orion K., Go M., Hao W. Mathematical model of atherosclerotic aneurysm. *Math Biosci Eng.* 2021; 18(2): 1465-1484. <https://doi.org/10.3934/mbe.2021076>

8. Ma Q., Liu L., Song Z., Wen H., Li K., Chen J., et al. A mathematical model to predict low-lying posterior communicating artery aneurysms in neurosurgical practice. *Neurosurg Rev.* 2024; 47(1): 384. <https://doi.org/10.1007/s10143-024-02638-z>

9. Street S., Johnson M.D., Na J., Palmisciano P., Hoz S., Schaffer L., et al. Validation of a mathematical model for rupture status of spherical intracranial aneurysms. *Cardiovasc Eng Technol.* 2025; 16(4): 400-409. <https://doi.org/10.1007/s13239-025-00782-1>

10. Jain K.K. Mechanism of rupture of intracranial saccular aneurysms. *Surgery.* 1963; 54(2): 347-350.

11. Hung E.J., Botwin M.R. Mechanics of rupture of cerebral saccular aneurysms. *J Biomech.* 1975; 8(6): 385-392.

12. Canham P.B., Ferguson G.G. A mathematical model for the mechanics of saccular aneurysms. *Neurosurgery.* 1985; 17(2): 291-295.

13. Nieto J.J., Torres A. A nonlinear biomathematical model for the study of intracranial aneurysms. *J Neurol Sci.* 2000; 177(1): 18-23. [https://doi.org/10.1016/s0022-510x\(00\)00315-4](https://doi.org/10.1016/s0022-510x(00)00315-4)

14. Austin G.M. Equation for model intracranial aneurysm with consideration of small dissipation term. *Math Biosci.* 1974; 22(3-4): 277-291.

15. Hademenos G.J., Massoud T., Valentino D.J., Duckwiler G., Viñuela F. A nonlinear mathematical model for the development. A nonlinear mathematical model for the development and rupture of intracranial saccular an-

eurysms. *Neurol Res.* 1994; 16(5): 376-384. <https://doi.org/10.1080/01616412.1994.11740257>

16. Chitanvis S.M., Dewey M., Hademenos G., Powers W.J., Massoud T.F. A nonlinear quasi-static model of intracranial aneurysms. *Neurol Res.* 1997; 19(5): 489-496. <https://doi.org/10.1080/01616412.1997.11740846>

17. Crompton M.R. Mechanism of growth and rupture in cerebral berry aneurysms. *Br Med J.* 1966; 5496: 1138-1142.

18. Sampei T., Mizuno M., Nakajima S., Suzuki A., Hadeishi H., Ishikawa T., et al. Clinical study of growing up aneurysms: Report of 25 cases. *No Shinkei Geka.* 1991; 19: 825-830.

19. Austin G.M., Schievink W., Williams R. Controlled pressure-volume factors in the enlargement of intracranial aneurysms. *Neurosurgery.* 1989; 24(5): 722-730.

20. Hinshaw D.B. Jr., Simmons C.R., Leech W., Austin G. Loculated intracranial aneurysms: Angiography and possible etiology. *Radiology.* 1974; 113(1): 101-106.

21. Du Boulay G.H. The natural history of intracranial aneurysms. *Am Heart J.* 1967; 73(5): 723-729.

22. Satoh T., Yagi T., Sawada Y., Sugiu K., Sato Y., Date I. Association of bleb formation with peri-aneurysmal contact in unruptured intracranial aneurysms. *Sci Rep.* 2022; 12(1): 6075. <https://doi.org/10.1038/s41598-022-10064-8>

23. Tateshima S., Murayama Y., Villablanca J.P. Intraaneurysmal flow dynamics study featuring an acrylic aneurysm model manufactured using computerized tomography angiogram as a mold. *J Neurosurg.* 2001; 95(6): 1020-1027. <https://doi.org/10.3171/jns.2001.95.6.1020>

24. Ahn S., Shin D., Tateshima S., Tanishita K., Viñuela F., Sinha S. Fluid-induced wall shear stress in anthropomorphic brain aneurysm models: MR phase-contrast study at 3 T. *J Magn Reson Imaging.* 2007; 25(6): 1120-1130. <https://doi.org/10.1002/jmri.20928>

25. Shojima M., Oshima M., Takagi K., Torii R., Hayakawa M., Katada K., et al. Magnitude and role of wall shear stress on cerebral aneurysm: Computational fluid dynamic study of 20 middle cerebral artery aneurysms. *Stroke.* 2004; 35(11): 2500-2505. <https://doi.org/10.1161/01.STR.0000144648.89172.0f>

#### Конфликт интересов

Авторы декларируют отсутствие явных и потенциальных конфликтов интересов, связанных с публикацией настоящей статьи.

#### Источник финансирования

Авторы декларируют отсутствие внешнего финансирования для проведения исследования и публикации статьи.

#### Благодарности

Авторы выражают признательность студентке 5-го курса лечебного факультета Иркутского государственного медицинского университета А.А. Марченко за помощь в подготовке иллюстративного материала.

#### Вклад авторов

Белобородов В.А. – разработка дизайна исследования, стилистическая коррекция.  
 Степанов И.А. – статистическая обработка данных, оценка результатов.  
 Саакян З.С. – статистическая обработка данных.

#### Conflict of interest

The authors declare no apparent or potential conflict of interest related to the publication of this article.

#### Funding source

The authors declare no external funding for the study and publication of the article.

#### Acknowledgements

The authors express their gratitude to a 5th-year student of the Faculty of General Medicine of Irkutsk State Medical University for her assistance in preparing the illustrative material.

#### Authors' contribution

Beloborodov V.A. – development of study design, stylistic editing.  
 Stepanov I.A. – statistical processing, results evaluation.  
 Saakyan Z.S. – statistical processing.

Борисова Н.В. – разработка дизайна исследования.

Borisova N.V. – development of study design.

#### Информация об авторах

#### Information about the authors

**Белобородов Владимир Анатольевич** – д.м.н., профессор, заведующий кафедрой общей хирургии, Иркутский государственный медицинский университет, 664003, г. Иркутск, ул. Красного Восстания, 1, Россия.

**Vladimir A. Beloborodov** – Dr. Sci. (Med.), Professor, Head of the Department of General Surgery, Irkutsk State Medical University, 664003, Irkutsk, Krasnogo Vosstaniya str., 1, Russian Federation.

ORCID: <https://orcid.org/0000-0002-3299-1924>

ORCID: <https://orcid.org/0000-0002-3299-1924>

**Степанов Иван Андреевич** – ассистент кафедры общей хирургии, Иркутский государственный медицинский университет, 664003, г. Иркутск, ул. Красного Восстания, 1, Россия; врач-нейрохирург центра малоинвазивной хирургии, Харлампиевская клиника, 664025, г. Иркутск, ул. Горького, 8, Россия.

**Ivan A. Stepanov** – Teaching Assistant at the Department of General Surgery, Irkutsk State Medical University, 664003, Irkutsk, Krasnogo Vosstaniya str., 1, Russian Federation; Neurosurgeon at the Center for Minimally Invasive Surgery, Kharlampievskaya Clinic, 664025, Irkutsk, Gorkogo str., 8, Russian Federation.

ORCID: <https://orcid.org/0000-0001-9039-9147>

ORCID: <https://orcid.org/0000-0001-9039-9147>

**Саакян Зораб Симонович** – аспирант кафедры нормальной и патологической физиологии, Северо-Восточный федеральный университет им. М.К. Аммосова, 677000, г. Якутск, ул. Белинского, 58, Россия.

**Zorab S. Saakyan** – Postgraduate at the Department of Normal and Pathological Physiology, North-Eastern Federal University named after M.K. Ammosov, 677000, Yakutsk, Belinskogo str., 58, Russian Federation.

ORCID: <https://orcid.org/0000-0001-7871-1206>

ORCID: <https://orcid.org/0000-0001-7871-1206>

**Борисова Наталья Владимировна** – д.м.н., профессор, заведующая кафедрой нормальной и патологической физиологии, Северо-Восточный федеральный университет им. М.К. Аммосова, 677000, г. Якутск, ул. Белинского, 58, Россия.

**Nataliya V. Borisova** – Dr. Sci. (Med.), Professor, Head of the Department of Normal and Pathological Physiology, North-Eastern Federal University named after M.K. Ammosov, 677000, Yakutsk, Belinskogo str., 58, Russian Federation.

ORCID: <https://orcid.org/0000-0002-0789-5391>

ORCID: <https://orcid.org/0000-0002-0789-5391>

#### Для переписки

#### Corresponding author

Степанов Иван Андреевич, [stepanovivanneuro@gmail.com](mailto:stepanovivanneuro@gmail.com)

Ivan A. Stepanov, [stepanovivanneuro@gmail.com](mailto:stepanovivanneuro@gmail.com)

Получена 08.04.2026

Принята 14.05.2026

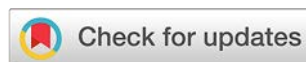Опубликована 10.06.2026

Received 08.04.2026

Accepted 14.05.2026

Published 10.06.2026

<https://doi.org/10.57256/2949-0715-2026-5-2-50-56>



## COVID-19 КАК ОДИН ИЗ ТРИГГЕРОВ ВОЗНИКНОВЕНИЯ САХАРНОГО ДИАБЕТА У ДЕТЕЙ

Ермаченко М.Ф.<sup>1,2</sup>, Иванов Р.А.<sup>2</sup>, Лунёнок А.А.<sup>1</sup>

<sup>1</sup> Братская детская городская больница, 665717, г. Братск, ул. Курчатова, 8, Россия

<sup>2</sup> Иркутский государственный медицинский университет, 664003, г. Иркутск, ул. Красного Восстания, 1, Россия

### АННОТАЦИЯ

**Актуальность.** Пандемия коронавирусной инфекции оказала значительное влияние на структуру эндокринной патологии у детей. Предполагается, что коронавирус обладает тропностью к  $\beta$ -клеткам поджелудочной железы, провоцируя развитие сахарного диабета 1-го типа.

**Цель.** Проанализировать динамику госпитализаций детей с впервые выявленным сахарным диабетом 1-го типа в отделение реанимации и оценить взаимосвязь манифестации заболевания с перенесённой коронавирусной инфекцией.

**Материалы и методы.** Проведён ретроспективный анализ 382 случаев госпитализации детей (1–18 лет) в отделение реанимации и интенсивной терапии Братской детской городской больницы за период с 2000 по 2025 г. С 2020 г. пациентам выполнялись тест полимеразной цепной реакции и иммуноферментное исследование на определение антител к коронавирусу.

**Результаты.** Выявлен рост доли больных сахарным диабетом с 1,1 % в 2001 г. до 19,3 % в 2025 г. В период пандемии (2020–2025 гг.) среднее число первичных случаев сахарного диабета возросло до 14,8 в год против 4,0 в «доковидный» период. Положительные маркеры инфекции выявлены у 62 из 158 пациентов с первичным сахарным диабетом.

**Заключение.** Статистически значимый рост заболеваемости и наличие специфических антител подтверждают роль коронавируса как триггера повреждения ткани поджелудочной железы и манифестации сахарного диабета 1-го типа у детей.

**Ключевые слова:** сахарный диабет 1-го типа, COVID-19, дети, пандемия, поджелудочная железа

**Для цитирования:** Ермаченко М.Ф., Иванов Р.А., Лунёнок А.А. COVID-19 как один из триггеров возникновения сахарного диабета у детей. *Байкальский медицинский журнал*. 2026; 5(2): 50-56. <https://doi.org/10.57256/2949-0715-2026-5-2-50-56>

## COVID-19 AS A TRIGGER FOR TYPE 1 DIABETES MELLITUS MANIFESTATION IN CHILDREN

Mikhail F. Ermachenko <sup>1,2</sup>, Ruslan A. Ivanov <sup>2</sup>, Aleksandr A. Lunenok <sup>1</sup>

<sup>1</sup> Bratsk Children's City Hospital, 665717, Bratsk, Kurchatova str., 8, Russian Federation

<sup>2</sup> Irkutsk State Medical University, 664003, Irkutsk, Krasnogo Vosstaniya str., 1, Russian Federation

---

### ABSTRACT

**Background.** The coronavirus pandemic had a significant impact on the pattern of endocrine pathology in children. It is believed that coronavirus infection has an affinity for pancreatic  $\beta$ -cells, triggering the development of type 1 diabetes mellitus.

**The aim.** To analyze the dynamics of hospital admission of children with newly diagnosed type 1 diabetes mellitus in the intensive care unit and to assess the relationship between the manifestation of the disease and a history of coronavirus infection.

**Materials and methods.** We conducted a retrospective analysis of 382 cases of hospitalization of children (1–18 years) in the intensive care unit of the Bratsk Children's City Hospital in 2000–2025. Since 2020, we used polymerase chain reaction testing and enzyme-linked immunosorbent assay (ELISA) to detect antibodies to coronavirus.

**Results.** The proportion of patients with diabetes mellitus increased from 1.1 % in 2001 to 19.3 % in 2025. During the pandemic (2020–2025), the average number of new cases of diabetes mellitus increased to 14.8 per year, compared to 4.0 in the pre-COVID period. Positive markers for infection were detected in 62 of 158 patients with new cases of diabetes mellitus.

**Conclusion.** The statistically significant increase in incidence and the presence of specific antibodies confirm the role of coronavirus as a trigger for pancreatic tissue damage and the onset of type 1 diabetes mellitus in children.

**Key words:** *type 1 diabetes mellitus, COVID-19, children, pandemic, pancreas*

**For citation:** Ermachenko M.F., Ivanov R.A., Lunenok A.A. COVID-19 as a trigger for type 1 diabetes mellitus manifestation in children. *Baikal Medical Journal*. 2026; 5(2): 50-56. <https://doi.org/10.57256/2949-0715-2026-5-2-50-56>

## АКТУАЛЬНОСТЬ

Пандемия новой коронавирусной инфекции (COVID-19), вызванная вирусом SARS-CoV-2 (severe acute respiratory syndrome coronavirus 2), стала беспрецедентным вызовом для мировых систем здравоохранения, затронув практически все аспекты соматического здоровья человека [1]. Несмотря на то, что изначально основное внимание было сосредоточено на поражении респираторной системы, по мере накопления клинических данных стало очевидным мультиорганным влиянием вируса. Особое место в структуре постковидных осложнений занимают эндокринные нарушения, в частности поражение островкового аппарата поджелудочной железы [2].

На сегодняшний день в научной литературе активно обсуждается вопрос о роли SARS-CoV-2 как триггера аутоиммунных заболеваний. Сахарный диабет 1-го типа (СД 1) традиционно рассматривается как заболевание с генетической предрасположенностью, реализуемой под воздействием внешних факторов, среди которых вирусы (энтеровирусы, вирусы Коксаки, краснухи) всегда занимали ведущее место [3]. Появление SARS-CoV-2 внесло новые коррективы в эту парадигму. Статистические данные из разных стран (Соединённые Штаты Америки, Великобритания, Италия) указывают на значительный рост числа первичных манифестаций СД 1 у детей и подростков в периоды после пиковых волн пандемии [4, 5].

Актуальность данной проблемы для педиатрической службы Иркутской области обусловлена необходимостью понимания локальных эпидемиологических трендов. Братск как крупный промышленный центр представляет собой специфический регион, где экологические факторы могут синергично взаимодействовать с инфекционными агентами, усугубляя тяжесть течения первичного СД [6]. Увеличение частоты госпитализаций детей с тяжёлым кетоацидозом в отделения реанимации и интенсивной терапии (ОРИТ) требует пересмотра подходов к ранней диагностике и маршрутизации пациентов в условиях постпандемического периода.

Существует гипотеза о прямой связи между инфицированием SARS-CoV-2 и повреждением  $\beta$ -клеток поджелудочной железы. Механизм этого воздействия сложен и включает как прямое вирусное повреждение через рецепторы ангиотензинпревращающего фермента 2 (АПФ2), так и опосредованное влияние через системный воспалительный ответ («цитокиновый шторм») [7, 8]. Данное исследование направлено на изучение этой взаимосвязи на базе многолетнего ретроспективного анализа данных городской детской больницы.

## МАТЕРИАЛЫ И МЕТОДЫ

Работа выполнена в дизайне ретроспективного когортного исследования. Объектом послужили ме-

дицинские карты (форма № 003/у) детей 1–18 лет, находившихся в ОРИТ Братской городской больницы в 2000–2025 гг.

**Критерии включения:** подтверждённый диагноз СД 1 в состоянии тяжёлого кетоацидоза, прекомы или комы у пациентов до 18 лет. Диагноз устанавливался, согласно рекомендациям Министерства здравоохранения Российской Федерации и критериям ISPAD (International Society for Pediatric and Adolescent Diabetes) [9].

**Лабораторные методы:** определение глюкозы, кислотнo-основного состояния, гликированного гемоглобина (HbA1c), кетоновых тел. В 2020–2025 гг. протокол дополнен диагностикой рибонуклеиновой кислоты (РНК) методом полимеразной цепной реакции (ПЦР) коронавируса (SARS-CoV-2) и исследованием антител методом иммуноферментного анализа (ИФА) иммуноглобулина (Ig) M/IgG. Высоким титром считались значения, превышающие референс в 5 раз.

**Статистика:** использовались программы Statistica 12.0 (StatSoft Inc., США) и MS Excel 2021 (Microsoft Corp., США). Данные представлены в виде  $M \pm SD$  или  $Me [Q1; Q3]$ . Использовались критерии Стьюдента и Манна – Уитни. Различия считались статистически значимыми при  $p < 0,05$ .

## РЕЗУЛЬТАТЫ

Анализ архивных данных ОРИТ Братской городской больницы за 26-летний период продемонстрировал отчётливую тенденцию к росту числа госпитализаций детей с патологией углеводного обмена. Если в начале 2000-х годов случаи тяжёлого диабетического кетоацидоза носили эпизодический характер (1,1 % от всех поступивших в 2001 г.), то к 2025 г. доля таких пациентов в структуре реанимационного отделения достигла 19,3 %.

Особый интерес представляет сравнение двух периодов: допандемийного (2000–2019 гг.) и периода пандемии COVID-19 (2020–2025 гг.). Как следует из представленных данных (табл. 1), среднегодовое число детей с впервые выявленным СД 1 в последние 6 лет увеличилось в 3,7 раза.

Важно отметить, что на фоне общего снижения плановых и экстренных госпитализаций в ОРИТ в 2020–2025 гг. (обусловленного противоэпидемическими мерами и перепрофилированием коек), абсолютное число детей с СД 1 продолжало неуклонно расти. Пик заболеваемости пришёлся на 2025 г. – зарегистрировано 20 новых случаев манифестации (рис. 1).

При анализе этиологических факторов декомпенсации у пациентов с уже установленным диагнозом ( $n = 224$ ) было установлено, что ведущими причинами остаются нарушение диетического режима (24,9 %) и пропуски инъекций инсулина (20,4 %). Однако в период пандемии возросла роль сопутствующих инфекционных заболеваний (13,3 %), среди которых доминирующей патологией являлся COVID-19 (табл. 2).

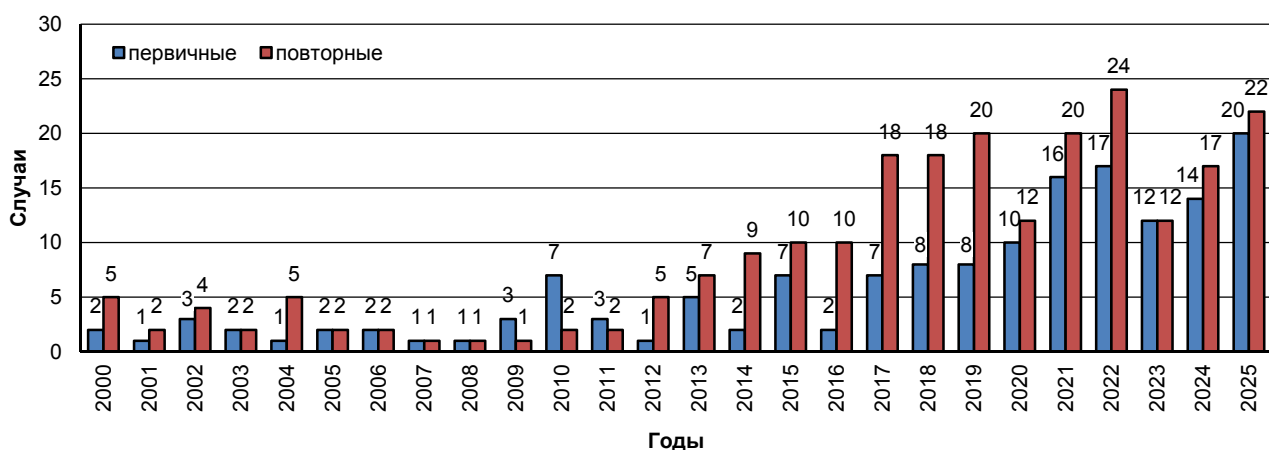
Клинико-лабораторное обследование пациентов с впервые выявленным СД в 2020–2025 гг. выяви-

ло наличие маркеров SARS-CoV-2 более чем у трети детей (табл. 3).

**ТАБЛИЦА 1**  
ДИНАМИКА ГОСПИТАЛИЗАЦИЙ ДЕТЕЙ С САХАРНЫМ ДИАБЕТОМ 1-ГО ТИПА В ОТДЕЛЕНИЕ РЕАНИМАЦИИ И ИНТЕНСИВНОЙ ТЕРАПИИ (2000–2025 гг.)

**TABLE 1**  
DYNAMICS OF HOSPITALIZATION OF CHILDREN WITH TYPE 1 DIABETES MELLITUS IN THE INTENSIVE CARE UNIT (2000–2025)

Период	Общее число больных в ОРИТ	Число больных СД 1, n (%)	Впервые выявленный СД 1	Повторные госпитализации
2000–2019 (среднее в год)	294,5	9,4 (3,2 %)	4,0	5,4
2020–2025 (среднее в год)	227,1	31,0 (13,6 %)	14,8	16,2
Всего за 26 лет	6688	382 (5,7 %)	158	224



**Рис. 1.** Случаи госпитализации больных сахарным диабетом 1-го типа (первичные/повторные) по годам

**Fig. 1.** Cases of hospital admission of patients with type 1 diabetes mellitus (primary/recurrent) by years

**ТАБЛИЦА 2**  
ПРИЧИНЫ ГОСПИТАЛИЗАЦИЙ ПАЦИЕНТОВ С САХАРНЫМ ДИАБЕТОМ 1-ГО ТИПА В ОТДЕЛЕНИЕ РЕАНИМАЦИИ И ИНТЕНСИВНОЙ ТЕРАПИИ

**TABLE 2**  
CAUSES OF HOSPITAL ADMISSION OF PATIENTS WITH TYPE 1 DIABETES MELLITUS IN THE INTENSIVE CARE UNIT

Причина госпитализации	Число случаев, n	Доля, %
Впервые выявленный СД	158	41,4 %
Нарушение диеты	95	24,9 %
Нарушение режима инсулинотерапии	78	20,4 %
Сопутствующие заболевания (включая COVID-19)	51	13,3 %
Итого	382	100 %

**ТАБЛИЦА 3**  
РЕЗУЛЬТАТЫ ОБСЛЕДОВАНИЯ НА МАРКЕРЫ SARS-COV-2 У ПАЦИЕНТОВ С ПЕРВИЧНЫМ САХАРНЫМ ДИАБЕТОМ 1-ГО ТИПА (2020–2025 гг.)

**TABLE 3**  
RESULTS OF SCREENING FOR SARS-COV-2 MARKERS IN PATIENTS WITH PRIMARY TYPE 1 DIABETES MELLITUS (2020–2025)

Показатели	Всего обследовано, n	Положительный результат, n (%)
ПЦР (PHK SARS-CoV-2)	158	20 (12,6 %)
Антитела Ig M	89	5 (5,6 %)
Антитела Ig G	89	37 (41,6 %)

Обнаружение антител класса IgG у 41,6 % детей свидетельствует о том, что манифестация СД 1 происходила в среднем через 1–3 месяца после перенесённой (зачастую в лёгкой или бессимптомной форме) коронавирусной инфекции.

## ОБСУЖДЕНИЕ

Результаты нашего исследования подтверждают гипотезу о том, что вирус SARS-CoV-2 выступает мощным триггером развития СД 1 у детей. Статистически значимый рост заболеваемости ( $p < 0,05$ ) в Братске совпадает с общемировым трендом «диабетогенного» влияния пандемии [5, 10].

Для понимания биологических механизмов данного феномена необходимо рассмотреть путь взаимодействия вируса с тканями поджелудочной железы.

Согласно современным представлениям, SARS-CoV-2 проникает в  $\beta$ -клетки через рецепторы АПФ2 (ACE2), которые в высокой плотности экспрессируются в островковом аппарате [7, 11, 12]. Это запускает каскад патологических реакций:

- **Прямая вирусная инвазия.** Приводит к разрушению инсулинпродуцирующих клеток и острому дефициту гормона, что объясняет высокую частоту ПЦР-положительных случаев (12,6 %) непосредственно в момент дебюта диабетического кетоацидоза.

- **Аутоиммунная реакция.** Вирус индуцирует локальное воспаление, активируя макрофаги и дендритные клетки. Это приводит к высвобождению провоспалительных цитокинов (IL-1 $\beta$ , TNF- $\alpha$ ), которые стимулируют Т-клеточное повреждение островков. У генетически предрасположенных детей этот процесс переходит в хроническую форму аутоиммунного инсулита [13, 14].

- **Социальные и психологические факторы.** Нельзя исключать и опосредованное влияние пандемии. Изоляция, снижение физической активности («гиподинамия») и психологический стресс способствуют повышению инсулинорезистентности, что может ускорять манифестацию диабета у детей, находящихся в латентной фазе заболевания [15].

## ЗАКЛЮЧЕНИЕ

Проведённое многолетнее ретроспективное исследование на базе ОРИТ Братской детской городской больницы позволяет сделать следующие выводы:

1. Наблюдается выраженная тенденция к росту числа госпитализаций детей с сахарным диабетом 1-го типа в критическом состоянии. За последние 25 лет доля таких пациентов в структуре реанимационного отделения увеличилась более чем в 17 раз, достигнув пика в 19,3 % к 2025 году.

2. Период пандемии COVID-19 (2020–2025 гг.) характеризуется резким скачком первичных манифе-

стадий заболевания (в 3,7 раза по сравнению с допандемийным периодом). Это подтверждает роль SARS-CoV-2 как значимого этиологического триггера.

3. Выявление антител класса IgG у 41,6 % пациентов с впервые выявленным СД указывает на отсроченный характер повреждения поджелудочной железы, реализуемый через механизмы аутоиммунного воспаления (инсулита).

4. Высокая частота повторных госпитализаций (58,6 %) в состоянии декомпенсации диктует необходимость усиления амбулаторного контроля и обучения пациентов в «Школах диабета», особенно в семьях из группы социального риска.

5. Результаты работы подчёркивают необходимость формирования настороженности у педиатров в отношении развития эндокринной патологии у детей, перенёвших COVID-19 даже в лёгкой форме. Диспансерное наблюдение за такими пациентами должно включать регулярный мониторинг уровня гликемии в течение как минимум 6–12 месяцев после инфекции.

## ЛИТЕРАТУРА / REFERENCES

1. World Health Organization. *Coronavirus disease (COVID-19) weekly epidemiological update*. 2026. URL: <https://www.who.int/emergencies/diseases/novel-coronavirus-2019/situation-reports> [date of access: 18.03.2026].

2. Worldometers. *COVID-19 coronavirus pandemic statistics*. 2025. URL: <https://www.worldometers.info/coronavirus/> [date of access: 18.03.2026].

3. Дедов И.И., Шестакова М.В., Майоров А.Ю., Мокрышева Н.Г., Андреева Е.Н., Безлепкина О.Б., и др. Алгоритмы специализированной медицинской помощи больным сахарным диабетом; под ред. И.И. Дедова, М.В. Шестаковой, А.Ю. Майорова. 11-й выпуск. *Сахарный диабет*. 2023; 26(2S): 1-157. [Dedov I.I., Shestakova M.V., Mayorov A.Yu., Mokrysheva N.G., Andreeva E.N., Bezlepkin O.B., et al. Standards of specialized diabetes care; edited by Dedov I.I., Shestakova M.V., Mayorov A.Yu. 11th edition. *Diabetes Mellitus*. 2023; 26(2S): 1-157. (In Russ.)]. <https://doi.org/10.14341/DM13042>

4. Xie Y., Al-Aly Z. Risks and burdens of incident diabetes in long COVID: A cohort study. *Lancet Diabetes Endocrinol*. 2022; 10(5): 311-321. [https://doi.org/10.1016/S2213-8587\(22\)00044-4](https://doi.org/10.1016/S2213-8587(22)00044-4)

5. Unsworth R., Wallace S., Oliver N.S., Yeung S., Kshirsagar A., Naidu H., et al. New-onset type 1 diabetes in children during COVID-19: Multicenter regional findings in the U.K. *Diabetes Care*. 2020; 43(11): e170-e171. <https://doi.org/10.2337/dc20-1551>

6. Петеркова В.А., Шестакова М.В., Безлепкина О.Б., Лаптев Д.Н., Кураева Т.Л., Майоров А.Ю., и др. Сахарный диабет 1 типа у детей. *Сахарный диабет*. 2020; 23(1S): 4-40. [Peterkova V.A., Shestakova M.V., Bezlepkin O.B., Laptev D.N., Kuraeva T.L., Mayorov A.Y., et al. Diabetes mellitus type 1 in childhood. *Diabetes mellitus*. 2020; 23(1S): 4-40. (In Russ.)]. <https://doi.org/10.14341/DM12504>

7. Müller J.A., Groß R., Conzelmann C., Krüger J., Merle U., Steinhart J., et al. SARS-CoV-2 infects and replicates in cells of the human endocrine and exocrine pancreas. *Nat Metab.* 2021; 3(2): 149-165. <https://doi.org/10.1038/s42255-021-00347-1>

8. Steenblock C., Richter S., Berger I., Barovic M., Schmid J., Schubert U., et al. Viral infiltration of pancreatic islets in patients with COVID-19. *Nat Commun.* 2021; 12(1): 3534. <https://doi.org/10.1038/s41467-021-23886-3>

9. Корнева К.Г., Квасова М.А., Новопольцева Е.Г., Колбасина Е.В., Гудюшкина А.О., Батанова В.Г. Клинико-лабораторная характеристика детей с впервые выявленным сахарным диабетом 1-го типа. *Медицинский альманах.* 2026; 1(86): 44-56 [Korneva K.G., Kvasova M.A., Novopoltseva E.G., Kolbasina E.V., Gudyushkina A.O., Batanova V.G. Clinical and laboratory characteristics of children with newly diagnosed type 1 diabetes mellitus. *Medical Almanac.* 2026; 1(86): 44-56. (In Russ.)].

10. Mine K., Nagafuchi S., Mori H., Takahashi H., Anzai K. SARS-CoV-2 infection and pancreatic  $\beta$  cell failure. *Biology (Basel).* 2021; 11(1): 22. <https://doi.org/10.3390/biology11010022>

11. Pantea Stoian A., Bica I.C., Salmen T., Al Mahmeed W., Al-Rasadi K., Al-Alawi K., et al. New-onset diabetes mellitus in COVID-19: A scoping review. *Diabetes Ther.* 2024; 15(1): 33-60. <https://doi.org/10.1007/s13300-023-01465-7>

12. Таранушенко Т.Е., Проскура М.В. Современный взгляд на вопросы эпидемиологии и манифестации

сахарного диабета 1 типа в педиатрии. *Доктор.Ру.* 2024; 23(3): 55-61. [Taranushenko T.E., Proskurina M.V. A modern view on the issues of epidemiology and manifestation of type 1 diabetes mellitus in pediatrics. *Doctor.Ru.* 2024; 23(3): 55-61. (In Russ.)]. <https://doi.org/10.31550/1727-2378-2024-23-3-55-61>

13. Лаптев Д.Н., Безлепкина О.В., Шешко Е.Л., Александрова Г.А., Чумакова О.В., Крестовская Н.М., и др. Основные эпидемиологические показатели сахарного диабета 1 типа у детей в Российской Федерации за 2014–2023 годы. *Проблемы эндокринологии.* 2024; 70(5): 76-83. [Laptev D.N., Bezlepkina O.V., Sheshko E.L., Aleksandrova G.A., Chumakova O.V., Krestovskaya N.M., et al. Main epidemiological indicators of type 1 diabetes mellitus in children in the Russian Federation for 2014–2023. *Problems of Endocrinology.* 2024; 70(5): 76-83. (In Russ.)]. <https://doi.org/10.14341/probl13515>

14. Намазова-Баранова Л.С., Баранов А.А. Коронавирусная инфекция (COVID-19) у детей (состояние на июнь 2020). *Педиатрическая фармакология.* 2020; 17(3): 162-178. [Namazova-Baranova L.S., Baranov A.A. Coronaviral infection (COVID-19) in Children (situation on June 2020). *Pediatric Pharmacology.* 2020; 17(3): 162-178. (In Russ.)]. <https://doi.org/10.15690/pf.v17i3.2121>

15. Zhu L., She Z.G., Cheng X., Qin J.J., Zhang X.J., Cai J, et al. Association of blood glucose control and outcomes in patients with COVID-19 and pre-existing type 2 diabetes. *Cell Metab.* 2020; 31(6): 1068-1077.e3. <https://doi.org/10.1016/j.cmet.2020.04.021>

#### Соответствие принципам этики

Исследование было одобрено локальным этическим комитетом Братской детской городской больницы. Исследование носило ретроспективный характер, работа проводилась с архивными медицинскими картами (форма № 003/у). Все данные пациентов были деперсонализированы и использовались исключительно в научных целях.

#### Конфликт интересов

Авторы декларируют отсутствие явных и потенциальных конфликтов интересов, связанных с публикацией настоящей статьи.

#### Источник финансирования

Авторы декларируют отсутствие внешнего финансирования для проведения исследования и публикации статьи.

#### Вклад авторов

Ермаченко М.Ф. – концепция и дизайн исследования, сбор и обработка клинического материала, окончательное редактирование текста.

Иванов Р.А. – статистическая обработка данных, работа с литературой, написание черновика статьи.

Лунёнок А.А. – сбор архивных данных, анализ результатов обследования пациентов на маркеры SARS-CoV-2.

#### Информация об авторах

**Ермаченко Михаил Фёдорович** – к.м.н., заведующий отделением анестезиологии-реанимации, Братская детская городская больница, 665717, г. Братск, ул. Курчатова, 8, Россия; ассистент базовой кафедры, Иркутский государственный медицинский университет, 664003, г. Иркутск, ул. Красного Восстания, 1, Россия.

ORCID: <https://orcid.org/0009-0002-1104-4474>

#### Ethics approval

The study was approved by the local ethics committee of the Bratsk Children's City Hospital. The study was retrospective and was conducted using archival medical records (Form No. 003/u). All patient data was anonymized and used exclusively for scientific purposes.

#### Conflict of interest

The authors declare no apparent or potential conflict of interest related to the publication of this article.

#### Funding source

The authors declare no external funding for the study and publication of the article.

#### Authors' contribution

Ermachenko M.F. – study concept and design, collection and processing of clinical data, final text editing.

Ivanov R.A. – statistical data processing, literature review, writing the draft of the article.

Lunenok A.A. – archival data collection, analysis of patients' results of testing for SARS-CoV-2 markers.

#### Information about the authors

**Mikhail F. Ermachenko** – Cand. Sci. (Med.), Head of the Unit of Anesthesiology and Intensive Care, Bratsk Children's City Hospital, 665717, Bratsk, Kurchatova str., 8, Russian Federation; Teaching Assistant at the Joint Department, Irkutsk State Medical University, 664003, Irkutsk, Krasnogo Vosstaniya str., 1, Russian Federation.

ORCID: <https://orcid.org/0009-0002-1104-4474>

**Иванов Руслан Александрович** – врач – анестезиолог-реаниматолог, Братская детская городская больница, 665717, г. Братск, ул. Курчатова, 8, Россия.  
ORCID: <https://orcid.org/0009-0001-9899-6170>

**Лунёнок Александр Артемьевич** – врач-ординатор, Иркутский государственный медицинский университет, 664003, г. Иркутск, ул. Красного Восстания, 1, Россия.  
ORCID: <https://orcid.org/0009-0009-1379-8609>

**Для переписки**

Ермаченко Михаил Фёдорович, [dar0.bratsk@mail.com](mailto:dar0.bratsk@mail.com)

**Ruslan A. Ivanov** – Anesthesiologist and Intensive Care Physician, Bratsk Children's City Hospital, 665717, Bratsk, Kurchatova str., 8, Russia.

ORCID: <https://orcid.org/0009-0001-9899-6170>

**Aleksandr A. Lunenok** – Clinical Resident, Irkutsk State Medical University, 664003, Irkutsk, Krasnogo Vosstaniya str., 1, Russian Federation.

ORCID: <https://orcid.org/0009-0009-1379-8609>

**Corresponding author**

Mikhail F. Ermachenko, [dar0.bratsk@mail.com](mailto:dar0.bratsk@mail.com)

Получена 25.03.2026  
Принята 08.05.2026  
Опубликована 10.06.2026

Received 25.03.2026  
Accepted 08.05.2026  
Published 10.06.2026

## КЛИНИЧЕСКИЕ НАБЛЮДЕНИЯ CASE REPORTS

<https://doi.org/10.57256/2949-0715-2026-5-2-57-62>



### СОЧЕТАНИЕ ДВУХ ВИДОВ КИШЕЧНОЙ НЕПРОХОДИМОСТИ РАЗЛИЧНОЙ ЭТИОЛОГИИ

Белобородов В.А., Кельчевская Е.А.

Иркутский государственный медицинский университет, 664003, г. Иркутск, ул. Красного Восстания, 1, Россия

#### АННОТАЦИЯ

**Актуальность.** Хронический калькулёзный холецистит может вызвать множество осложнений, в том числе формирование холецистодуоденального свища, миграцию желчных камней в кишечник и желчнокаменную непроходимость, которая чаще локализуется в подвздошной кишке. Среди всех форм острой кишечной непроходимости на долю толстокишечной непроходимости приходится 30–40 %. Основной (в 93 % случаев) причиной толстокишечной непроходимости является опухолевое поражение толстой кишки. Летальность при острой кишечной непроходимости колеблется в широких пределах (10–40 %) и зависит от вида непроходимости, быстроты диагностики и адекватного лечения. Сочетание различных видов кишечной непроходимости, развивающейся на разных уровнях, является крайне редкой клинической ситуацией.

**Клиническое наблюдение.** Представлено редкое клиническое наблюдение – сочетание двух видов кишечной непроходимости различной этиологии, возникшей на разных уровнях пищеварительного тракта. Мужчина 69 лет поступил в хирургическое отделение клиники с проявлениями острой кишечной непроходимости. Мультиспиральная компьютерная томография позволила выявить холецистодуоденальный свищ, инородное тело подвздошной кишки (желчный камень) с признаками обструкции и формированием тонкокишечной непроходимости.

Выполнена лапаротомия, обнаружена непроходимость подвздошной кишки, вызванная желчным камнем. В нижней трети сигмовидной кишки обнаружена обтурирующая опухоль с экзофитным ростом. Толстая кишка умеренно дилатирована.

В подпечёночном пространстве выявлен плотный инфильтрат. Решено выполнить минимальный объём вмешательства в условиях неотложной помощи. В левой подвздошной области выведена и фиксирована петлевая колостома. Камень из тонкой кишки перемещён в толстую и извлечён через колостому.

Авторами на основе изучения доступной современной литературы выявлено лишь одно описание сочетаний разного вида кишечной непроходимости на разном уровне.

**Заключение.** Редкое сочетание двух видов кишечной непроходимости было своевременно диагностировано. Выбранная лечебная тактика позволила устранить тяжёлое осложнение желчнокаменной болезни и продолжить обследование по поводу онкологического заболевания.

**Ключевые слова:** холецистодуоденальный свищ, желчнокаменная тонкокишечная непроходимость, толстокишечная непроходимость, хирургическое лечение

**Для цитирования:** Белобородов В.А., Кельчевская Е.А. Сочетание двух видов кишечной непроходимости различной этиологии. *Байкальский медицинский журнал*. 2026; 5(2): 57-62. <https://doi.org/10.57256/2949-0715-2026-5-2-57-62>

## A COMBINATION OF TWO TYPES OF INTESTINAL OBSTRUCTION OF DIFFERENT ETIOLOGIES

Vladimir A. Beloborodov, Elena A. Kelchevskaya

Irkutsk State Medical University, 664003, Irkutsk, Krasnogo Vosstaniya str., 1, Russian Federation

### ABSTRACT

**Background.** Chronic calculous cholecystitis can cause numerous complications, including cholecystoduodenal fistula formation, gallstone migration into the intestine, and cholelithiasis, which is most often localized in the ileum. Among all forms of acute intestinal obstruction, colonic obstruction accounts for 30–40 %. The primary cause of colonic obstruction (93 %) is colonic tumor. Mortality from acute intestinal obstruction varies widely (10–40 %) and depends on the type of obstruction, prompt diagnosis, and adequate treatment. The combination of various types of intestinal obstruction, developing at different levels, is an extremely rare clinical situation.

**Clinical case description.** This rare clinical case presents a combination of two types of intestinal obstruction of different etiologies, occurring at different levels of the gastrointestinal tract. A 69-year-old man was admitted to the surgical department with manifestations of acute intestinal obstruction. Multispiral computed tomography revealed a cholecystoduodenal fistula and a foreign body in the ileum (gallstone) with signs of obstruction and the development of small bowel obstruction.

A laparotomy was performed, revealing an ileal obstruction caused by a gallstone. An obstructing tumor with exophytic growth was found in the lower third of the sigmoid colon. The colon was moderately dilated.

A solid infiltrate was detected in the subhepatic space. A decision was made to perform a minimally invasive procedure in an emergency setting. A loop colostomy was created and secured in the left iliac fossa. The stone was displaced from the small intestine into the colon and removed through the colostomy.

After studying the available modern literature, the authors found only one description of combinations of different types of intestinal obstruction at different levels.

**Conclusion.** A rare combination of two types of intestinal obstruction was diagnosed promptly. The chosen treatment strategy allowed for the resolution of a severe complication of gallstone disease and continued examination for cancer.

**Key words:** *cholecystoduodenal fistula, gallstone small intestinal obstruction, large intestinal obstruction, surgical treatment*

**For citation:** Beloborodov V.A., Kelchevskaya E.A. A combination of two types of intestinal obstruction of different etiologies. *Baikal Medical Journal*. 2026; 5(2): 57-62. <https://doi.org/10.57256/2949-0715-2026-5-2-57-62>

## АКТУАЛЬНОСТЬ

Кишечная непроходимость (КН) остаётся одним из наиболее тяжёлых хирургических заболеваний и является причиной экстренной госпитализации в 3–5 % случаев. Среди всех форм механической непроходимости преобладает тонкокишечный вариант, отличающийся наиболее агрессивным течением, достигая 64,3–80 % случаев, и приводит к высокому уровню летальности (5,1–8,4 %) [1].

Особое место среди редких причин тонкокишечной непроходимости занимает желчнокаменная непроходимость (0,3–6 %) – состояние, развивающееся вследствие миграции конкремента из желчного пузыря через билиодигестивный свищ в просвет кишечника с последующей его обтурацией [1–4]. Пузырно-дуоденальные фистулы выявляются в 0,08 % случаев у больных с хроническим калькулёзным холециститом и, как правило, обнаруживаются во время операции [4]. В большинстве случаев непроходимость развивается в терминальном отделе подвздошной кишки из-за её узкого просвета, реже – в толстой кишке и очень редко – в желудке [5–7]. Это позднее осложнение холелитиаза характеризуется сложной диагностикой и высокой летальностью, достигающей 12–27,7 %. В настоящее время отмечены случаи КН, возникшей в результате миграции конкрементов после эндоскопической папиллосфинктеротомии с механической литотрипсией при холедохолитиазе [5].

Впервые описал желчнокаменную непроходимость тонкой кишки при аутопсии Томас Бартолинстарший в 1657 г. В отечественной литературе илеус, вызванный желчным камнем в терминальном отделе тонкой кишки, мигрировавшим через желчнопузырнодуоденальный свищ, завершившийся летальным исходом, впервые описал Н.В. Склифосовский в 1893 г. В 1939 г. известный французский хирург Анри Мондор описал характерную триаду билиарного илеуса: пациенты преимущественно женского пола старше 50 лет; желчнокаменная болезнь в анамнезе; плотное смещаемое образование при мягкой передней брюшной стенке [2].

Симптомы при желчнокаменной КН не имеют специфических особенностей. Пациентов беспокоят тошнота, рвота, вздутие живота и боль. В лабораторных анализах отмечается нейтрофильный лейкоцитоз [4–6, 8]. Главной в диагностике желчнокаменной КН является визуализация. В 1941 г. описана триада Риглера на обзорных рентгенограммах органов брюшной полости: уровни воздух – жидкость, пневмобилия и ectopic stone в просвете кишечника [9]. Желчные камни могут быть рентгено-негативны и до операции не выявляются. Причина обструкции часто остаётся неопределённой на рентгенограммах брюшной полости, а полная триада Риглера обнаруживается только в 14–53 % случаев [5].

Мультиспиральная компьютерная томография (МСКТ) в настоящее время считается золотым стан-

дартом диагностики желчнокаменной кишечной непроходимости. Метод обладает самой высокой чувствительностью к признакам триады Риглера, помогает точно определить место обструкции, холецисто-энтеральный свищ и более точно исследовать размер ectopic stone [10].

Магнитно-резонансная томография также позволяет диагностировать тонкокишечную КН, холецистодуоденальный свищ и конкременты в желчном пузыре [3].

Представленный клинический случай демонстрирует особенности диагностики и хирургической тактики при сочетании двух разноуровневых причин КН – желчнокаменной в тонкой кишке и опухольной в толстой кишке.

## КЛИНИЧЕСКОЕ НАБЛЮДЕНИЕ

69-летний мужчина поступил в приёмное отделение больницы с жалобами на боли в животе, тошноту, чувство переполнения в желудке, рвоту, отсутствие стула в течение 2 суток. Начало заболевания связывает с приёмом жирной пищи и физической работой. В течение 2 дней за медицинской помощью не обращался. В связи с ухудшением самочувствия доставлен в хирургический стационар.

Ранее (10 лет назад) диагностирован хронический калькулёзный холецистит. Лечение не проводилось.

При объективном обследовании состояние пациента средней тяжести.

При пальпации органов брюшной полости живот вздут, болезненный в мезогастрии. Симптомы раздражения брюшины сомнительные. Перистальтика выслушивается вялая.

При пальцевом ректальном исследовании патологии не обнаружено.

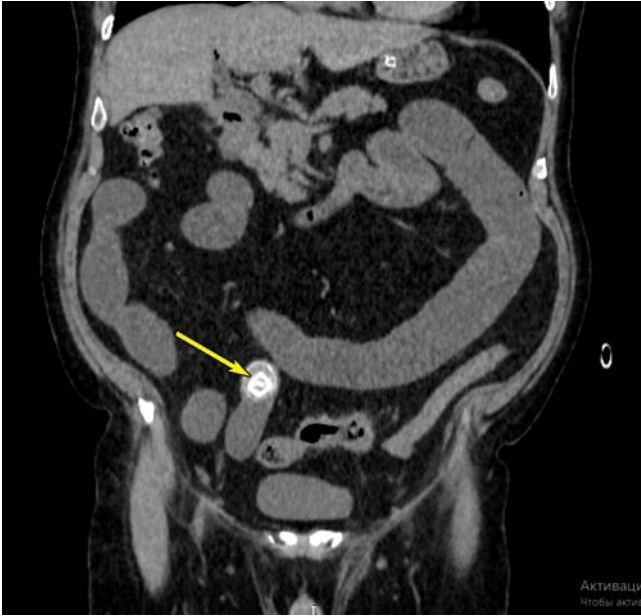
При лабораторном исследовании выявлен лейкоцитоз ( $15,5 \times 10^9/\text{л}$ ) без сдвига лейкоцитарной формулы, ускорение скорости оседания эритроцитов до 36,5 мм/ч.

На обзорной рентгенограмме в брюшной полости свободного газа не обнаружено, выявлены единичные горизонтальные уровни жидкости в тонкой кишке.

При ультразвуковом исследовании отмечены признаки КН, диффузные изменения в паренхиме печени (гепатомегалия).

На МСКТ просвет тонкой кишки расширен до 4,2 см, заполнен содержимым с горизонтальными уровнями жидкость/газ. В просвете дистального отдела подвздошной кишки визуализируется слоистое инородное тело размерами  $2,6 \times 2,4 \times 2,8$  см (рис. 1). Просвет толстой кишки не расширен. Желчный пузырь опорожнён, стенка утолщена до 0,6 см, в просвете регистрируются газ и слоистый конкремент размерами  $1,4 \times 1,8$  см, прилежащая клетчатка уплотнена. Желчный пузырь тесно прилежит к две-

надцатиперстной кишке (ДПК), имеется сообщение между желчным пузырём и ДПК. Внутривенные и внепечёночные желчные протоки не расширены, содержат газ. Холедох не расширен, диаметром до 0,5 см; в его просвете полей патологической плотности не выявлено. Заключение: холецисто-дуоденальный свищ. Инородное тело подвздошной кишки (желчный камень) с признаками обструкции и формированием тонкокишечной непроходимости.



**Рис. 1.** Мультиспиральная компьютерная томография органов брюшной полости, прямая проекция: камень в просвете подвздошной кишки (стрелка)

**Fig. 1.** Multislice computed tomography of the abdominal organs, frontal view: a stone in the lumen of the ileum (arrow)

Назначены спазмолитическая, противовоспалительная терапия, коррекция водно-электролитных нарушений, установлен назогастральный зонд.

С учётом клинических проявлений КН и данных МСКТ выставлены показания к оперативному лечению.

Решено выполнить минимальный объём вмешательства в условиях неотложной помощи. При срединной лапаротомии в брюшной полости экссудата не обнаружено. Тонкая кишка дилатирована, заполнена жидким содержимым. При ревизии: проксимально от илеоцекального угла на 10 см в просвете тонкой кишки выявлено инородное тело (желчный камень). Дистально кишка спавшаяся. В нижней трети сигмовидной кишки обнаружена обтурирующая опухоль размером 5,0 см в диаметре с экзофитным ростом. Отдалённых метастазов, увеличенных лимфоузлов не выявлено. Толстая кишка умеренно дилатирована. В правом подпечёночном пространстве выявлен плотный инфильтрат. К инфильтрату тесно прилежит ДПК. Проведена латеральная

мобилизация нисходящей и сигмовидной кишки. В левой подвздошной области выведена и фиксирована петлевая колостома. Камень из подвздошной кишки перемещён в толстую кишку, выведен через колостому.

Диагноз после оперативного вмешательства: Желчнокаменная болезнь. Острая обтурационная тонкокишечная непроходимость желчным камнем. Холецисто-дуоденальный свищ. Опухоль сигмовидной кишки. Компенсированная толстокишечная непроходимость.

При гистологическом исследовании биоптата установлена высокодифференцированная аденокарцинома толстой кишки.

Послеоперационный период протекал без осложнений, заживление раны произошло первичным натяжением, колостома функционирует. Пациент выписан из стационара с рекомендациями консультации онколога.

## ОБСУЖДЕНИЕ

Желчнокаменная болезнь привела к формированию билиодигестивного свища с миграцией камней в тонкую кишку. Один из камней вызвал тонкокишечную непроходимость, диагностировать которую удалось своевременно с помощью обзорной рентгенографии органов брюшной полости. Однако уточнить природу непроходимости позволила только МСКТ органов брюшной полости, на которой выявлены признаки тонкокишечной непроходимости, камень в тощей кишке, холецисто-дуоденальный свищ, калькулезный холецистит, аэробилия.

В клинической практике особую сложность представляют случаи сочетанной патологии, когда механизм непроходимости является комбинированным или на фоне редкой причины (желчнокаменная непроходимость) выявляется независимое, но отягчающее состояние, такое как опухоль толстой кишки. Толстокишечные новообразования, будучи причиной обструкции, являются частым хирургическим заболеванием и создают сложности в выборе лечебно-диагностической тактики.

Нам встретилось одно описание подобного случая в литературе – у пациента, поступившего в хирургическое отделение в экстренном порядке, на колоноскопии которого была выявлена аденокарцинома сигмовидной кишки. Лишь при лапаротомии у него была обнаружена тонкокишечная непроходимость, вызванная тремя камнями [11]. В нашем случае, наоборот, желчнокаменная тонкокишечная непроходимость выявлена до операции, а компенсированная обтурационная толстокишечная непроходимость диагностирована интраоперационно.

Лечебная тактика в каждом случае должна быть индивидуальной, так как существует множество вариантов, каждый из которых имеет свои преимущества и недостатки. Выбор метода лечения при жел-

чнокаменной кишечной непроходимости порой неоднозначен.

Лечебных методик удаления камня при колоноскопии или при лапароскопически ассистированной энтеролитотомии в настоящий момент мало [5]. Описаны безуспешные попытки консервативного лечения с помощью пропульсивной энтероскопии, лазерной литотрипсии, электрогидравлической литотрипсии. В этих случаях происходила перфорация ишемизированной стенки тонкой кишки. Авторы отмечают трудозатратность и высокую стоимость данных манипуляций. Отмечен один летальный исход. Сделан вывод о том, что раннее хирургическое вмешательство является основой лечения желчнокаменной непроходимости [9, 12].

Споры о том, какую из трёх возможных операций (одноэтапную, двухэтапную или просто энтеролитотомию) использовать, продолжают. Одноэтапное вмешательство включает энтеролитотомию, холецистэктомию и закрытие свищей [5, 6]. Двухэтапная операция также устраняет всю патологию, но в течение более длительного периода времени, так как холецистэктомия с закрытием свища проводится через 4–6 недель после энтеролитотомии.

Энтеролитотомия рекомендуется для пожилых пациентов со значительными сопутствующими заболеваниями [13]. Её следует выполнять дистальнее препятствия, на участке кишки, который не имеет выраженных изменений стенок. Разрез и ушивание энтеротомной раны должны проводиться в поперечном направлении. При этом сохраняется билиарная фистула, которая в дальнейшем может спровоцировать рецидивирующий холангит, сепсис или рецидив желчнокаменной КН. В то же время рецидив желчнокаменной КН после энтеролитотомии встречается редко, около 5–9 % случаев, и только около 10 % этих пациентов нуждаются в повторной операции [9, 12].

Проведённый анализ показал значительное снижение смертности при комбинированной энтеролитотомии и холецистэктомии, выполненной открытым доступом или с помощью лапароскопии, по сравнению с моноэнтеролитотомией [14]. При комбинированном подходе соотношение риска и пользы имеет преимущества по сравнению с только энтеролитотомией или энтеролитотомией с коррекцией свищей [3, 5, 6, 13]. Однако одноэтапные операции более длительные. Поэтому, учитывая индивидуальные особенности, такие как состояние пациента, наличие сопутствующих заболеваний и интраоперационных рисков, в каждом случае решение может отличаться [15].

## ЗАКЛЮЧЕНИЕ

Клинический пример демонстрирует редкое сочетание двух видов кишечной непроходимости: тонкокишечной, вызванной желчным камнем, мигри-

ровавшим в тощую кишку через холецистодуоденальный свищ, и компенсированной толстокишечной непроходимостью (случайной интраоперационной находкой). Ранняя диагностика и проведение одноэтапной операции (устранение тонко- и толстокишечной непроходимости) позволили в urgentных условиях добиться хорошего ближайшего результата в условиях неотложной хирургии.

## ЛИТЕРАТУРА / REFERENCES

1. Затевахин И.И., Кириенко А.И., Кубышкин В.А. (ред.). *Абдоминальная хирургия. Национальное руководство: краткое издание*. М.: ГЭОТАР-Медиа; 2021. [Zatevakhin I.I., Kiriyenko A.I., Kubyshkin V.A. (eds). *Abdominal surgery. National guidelines: Brief edition*. Moscow: GEOTAR-Media; 2021. (In Russ.)].
2. Мамчич В.И., Бондаренко Н.Д., Чайка М.А. Новое в проблеме желчнокаменной кишечной непроходимости. *Анналы хирургической гепатологии*. 2020; 25(1): 62-68. [Mamchich V.I., Bondarenko N.D., Chaika M.A. New in the problem of gallstone bowel obstruction. *Annals of HPB Surgery*. 2020; 25(1): 62-68. (In Russ.)]. <https://doi.org/10.16931/1995-5464.2020162-68>
3. Chauhan S., Zackria R., Trad G., Wojtanowski A., Ryan J.K. Gallstone ileus caused by migration of gallstone through cholecystoduodenal fistula resulting in small bowel obstruction. *Cureus*. 2023; 15(4): e37962. <https://doi.org/10.7759/cureus.37962>
4. Подолужный В.И., Пельц В.А., Радионов И.А., Павленко В.В., Старцев А.Б. Пузырно-дуоденальные фистулы и обтурационная тонкокишечная непроходимость при желчнокаменной болезни. *Медицина в Кузбассе*. 2021; 20(2): 44-46. [Podoluzhny V.I., Pelts V.A., Radionov I.A., Pavlenko V.V., Startsev A.B. Vesico-duodenal fistulas and obstructive small bowel obstruction in cholelithiasis. *Medicine in Kuzbass*. 2021; 20(2): 44-46. (In Russ.)]. <https://doi.org/10.24411/2687-0053-2021-10020>
5. Jakubauskas M., Luksaite R., Sileikis A., Strupas K., Poskus T. Gallstone ileus: Management and clinical outcomes. *Medicina (Kaunas)*. 2019; 55(9): 598. <https://doi.org/10.3390/medicina55090598>
6. Beji H., Chtourou M.F., Zribi S., Laamiri G., Bouassida M., Touinsi H. Gallstone ileus: A case report and review of the literature. *Int J Surg Case Rep*. 2023; 106: 108221. <https://doi.org/10.1016/j.ijscr.2023.108221>
7. Бебуришвили А.Г., Панин С.И., Пузикова А.В. Диагностика и лечение синдрома Бувере (обзор литературы). *Вестник ВолГМУ*. 2019; 3(71): 9-13. [Beburishvili A.G., Panin S.I., Puzikova A.V. Diagnostics and treatment of Bouveret syndrome (literature review). *Journal of Volgograd State Medical University*. 2019; 3(71): 9-13. (In Russ.)].
8. Fan W.J., Liu M., Feng X.X. Endoscopic and surgical treatment of jejunal gallstone ileus caused by cholecystoduodenal fistula: A case report. *World J Clin Cases*. 2023; 11(17): 4159-4167. <https://doi.org/10.12998/wjcc.v11.i17.4159>
9. Rigler L.G., Borman C.N., Noble J.F. Gallstone obstruction. Pathogenesis and roentgen manifestations. *J Am*

*Med Assoc.* 1941; 117(21): 1753-1759. <http://doi.org/10.1001/jama.1941.02820470001001>

10. Shchekoturov I.O., Bakhtiozin R.F., Zhemerikin G.A. Computed tomography in gallstone ileus diagnosis. *REJR.* 2025; 15(2): 162-168. <https://doi.org/10.21569/2222-7415-2025-15-2-162-168>

11. Marie S., Alhejji K.A., Bin Gheshayan S., Bin Nafesah S., Al Selaim N. Dual bowel obstruction: A rare case of gallstone ileus and colonic adenocarcinoma. *Cureus.* 2022; 14(1): e21379. <https://doi.org/10.7759/cureus.21379>

12. Габриэль С.А., Дынько В.Ю., Гучетль А.Я., Тлехурай Р.М., Беспечный М.В., Мамишев А.К. Попытка эндоскопического лечения высокой обтурационной кишечной непроходимости, обусловленной билиарными конкрементами. *Экспериментальная и клиническая гастроэнтерология.* 2019; 164(4): 127-130. [Gabriel S.A., Dynko V.Yu., Guchetl A.Ya., Tlekhuray R.M., Bespechnyj M.V., Mamishev A.K. Attempt to endoscopic treatment of high obstructive intestinal obstruction, due to biliary calculus. *Experimental and Clinical Gastroenterology.* 2019;

164(4): 127-130. (In Russ.)]. <https://doi.org/10.31146/1682-8658-ecg-164-4-127-130>

13. Давыдкин В.И., Карпушкина П.И., Пигачев А.В. Обтурационная тонкокишечная непроходимость как редкое осложнение желчнокаменной болезни. *Вестник хирургии имени И.И. Грекова.* 2019; 178(6): 59-62. [Davydkin V.I., Karpushkina P.I., Pigachev A.V. Small intestinal obstruction as a rare complication of gallstone disease. *Grekov's Bulletin of Surgery.* 2019; 178(6): 59-62. (In Russ.)]. <https://doi.org/10.24884/0042-4625-2019-178-6-59-62>

14. Vadher D., Zacken A., Shah V., Silmi M., Aguilar L.S., Patel K., et al. The rolling stones: A systematic review and meta-analysis of the management of gallstone ileus. *Chirurgia (Bucur).* 2024; 119(5): 483-514. <https://doi.org/10.21614/chirurgia.3046>

15. Nuño-Guzmán C.M., Marín-Contreras M.E., Figueroa-Sánchez M., Corona J.L. Gallstone ileus, clinical presentation, diagnostic and treatment approach. *World J Gastrointest Surg.* 2016; 8(1): 65-76. <https://doi.org/10.4240/wjgs.v8.i1.65>

#### Информированное согласие на публикацию

Авторы получили письменное согласие пациента на анализ и публикацию медицинских данных.

#### Соответствие принципам этики

Протокол исследования был одобрен локальным этическим комитетом. Одобрение и процедуру проведения протокола получали по принципам Хельсинкской конвенции.

#### Конфликт интересов

Авторы декларируют отсутствие явных и потенциальных конфликтов интересов, связанных с публикацией настоящей статьи.

#### Источник финансирования

Авторы декларируют отсутствие внешнего финансирования для проведения исследования и публикации статьи.

#### Вклад авторов

Авторы в равной степени участвовали в подготовке публикации: разработка концепции статьи, получение и анализ фактических данных, написание и редактирование текста статьи, проверка и утверждение текста статьи. Авторы декларируют соответствие своего авторства международным критериям ICMJE.

#### Информация об авторах

**Белобородов Владимир Анатольевич** – д.м.н., профессор, заведующий кафедрой общей хирургии, Иркутский государственный медицинский университет, 664003, г. Иркутск, ул. Красного Восстания, 1, Россия.  
ORCID: <https://orcid.org/0000-0002-3299-1924>

**Кельчевская Елена Арнольдовна** – к.м.н., доцент, доцент кафедры общей хирургии, Иркутский государственный медицинский университет, 664003, г. Иркутск, ул. Красного Восстания, 1, Россия.  
ORCID: <https://orcid.org/0009-0005-3554-9997>

#### Для переписки

Белобородов Владимир Анатольевич, [bva555@yandex.ru](mailto:bva555@yandex.ru)

Получена 06.04.2026  
Принята 08.05.2026  
Опубликована 10.06.2026

#### Informed consent for publication

Written consent was obtained from the patient for publication of relevant medical information within the manuscript.

#### Ethics approval

The study was approved by the local ethics committee. The approval and procedure for the protocol were obtained in accordance with the principles of the Helsinki Convention.

#### Conflict of interest

The authors declare no apparent or potential conflict of interest related to the publication of this article.

#### Funding source

The authors declare no external funding for the study and publication of the article.

#### Authors' contribution

The authors participated equally in the preparation of the publication: concept development, obtaining and analyzing factual data, writing and editing the text of the article, checking and approving the text of the article. The authors declare their authorship to be in compliance with the international ICMJE criteria.

#### Information about the authors

**Vladimir A. Beloborodov** – Dr. Sci. (Med.), Professor, Head of the Department of General Surgery, Irkutsk State Medical University, 664003, Irkutsk, Krasnogo Vosstaniya str., 1, Russian Federation.  
ORCID: <https://orcid.org/0000-0002-3299-1924>

**Elena A. Kelchevskaya** – Cand. Sci. (Med.), Docent, Associate Professor at the Department of General Surgery, Irkutsk State Medical University, 664003, Irkutsk, Krasnogo Vosstaniya str., 1, Russian Federation.  
ORCID: <https://orcid.org/0009-0005-3554-9997>

#### Corresponding author

Vladimir A. Beloborodov, [bva555@yandex.ru](mailto:bva555@yandex.ru)

Received 06.04.2026  
Accepted 08.05.2026  
Published 10.06.2026

<https://doi.org/10.57256/2949-0715-2026-5-2-63-72>



## ОСКОЛОЧНОЕ РАНЕНИЕ ШЕИ С РАЗРЫВОМ ГРУДИНО-КЛЮЧИЧНО-СОСЦЕВИДНОЙ АРТЕРИИ И ФОРМИРОВАНИЕМ НАПРЯЖЁННОЙ ГЕМАТОМЫ. ХИРУРГИЧЕСКОЕ ЛЕЧЕНИЕ В ВОЕННО-ПОЛЕВОМ ГОСПИТАЛЕ ЗОНЫ СПЕЦИАЛЬНОЙ ВОЕННОЙ ОПЕРАЦИИ

Казанцев А.Н., Бушланов П.С., Чаава А.И., Шенгелия Н.Г., Эмбрехт Д.Ю.

36-й отдельный медицинский отряд (аэромобильный) воздушно-десантных войск Министерства обороны Российской Федерации, 153020, г. Иваново, ул. Окуловой, 84, Россия

### АННОТАЦИЯ

**Актуальность.** Представлен клинический случай успешного хирургического лечения осколочного слепого ранения третьей зоны шеи слева у военнослужащего, полученного при выполнении боевой задачи в зоне проведения специальной военной операции.

**Клиническое наблюдение.** Через четыре часа после ранения при поступлении в военно-полевой госпиталь второго уровня у пациента визуализировалась напряжённая гематома в проекции бифуркации сонных артерий. Диагностический алгоритм, включавший рентгенографию и ультразвуковое ангиосканирование, позволил выявить инородное тело на уровне пятого шейного позвонка и пульсирующий характер гематомы. С учётом риска развития кровотечения консилиумом принято решение о выполнении оперативного вмешательства. Интраоперационно, после проксимального контроля магистральных сосудов, в качестве источника кровотечения определён разрыв грудино-ключично-сосцевидной артерии, культя которой были лигированы. Последующая ревизия раневого канала завершилась удалением металлического осколка. Послеоперационный период протекал гладко, пациент возвращён к исполнению служебных обязанностей на 30-е сутки.

**Заключение.** Данное наблюдение демонстрирует эффективность этапного подхода с применением современных методов диагностики и хирургической тактики, направленной на профилактику жизнеугрожающих осложнений при ранениях шеи.

**Ключевые слова:** ранение шеи, третья зона шеи, осколочное слепое ранение, пульсирующая гематома, грудино-ключично-сосцевидная артерия, военно-полевая хирургия, специальная военная операция

**Для цитирования:** Казанцев А.Н., Бушланов П.С., Чаава А.И., Шенгелия Н.Г., Эмбрехт Д.Ю. Осколочное ранение шеи с разрывом грудино-ключично-сосцевидной артерии и формированием напряжённой гематомы. Хирургическое лечение в военно-полевом госпитале зоны специальной военной операции. *Байкальский медицинский журнал*. 2026; 5(2): 63-72. <https://doi.org/10.57256/2949-0715-2026-5-2-63-72>

## SHRAPNEL NECK WOUND WITH RUPTURED STERNOCLEIDOMASTOID ARTERY AND TENSE HEMATOMA. SURGICAL TREATMENT AT A MILITARY FIELD HOSPITAL IN THE SPECIAL MILITARY OPERATION ZONE

Anton N. Kazantsev, Pavel S. Bushlanov, Aron I. Chaava, Nodar G. Shengelia,  
Dmitry Yu. Embrekht

36th Separate Medical Detachment (Airmobile) of the Airborne Troops of the Ministry of Defense of the Russian Federation, 153020, Ivanovo, Okulova *str.*, 84, Russian Federation

---

### ABSTRACT

**Background.** The article presents a clinical case of successful surgical treatment of a shrapnel blind wound to the left third zone of the neck in a serviceman injured while performing a combat mission in the special military operation zone.

**Clinical case description.** Four hours after the injury, upon admission to a level-two military field hospital, the patient was diagnosed with a tense hematoma in the projection of the carotid artery bifurcation. A diagnostic algorithm, including radiography and ultrasound angioscanning, revealed a foreign body at the level of the fifth cervical vertebra and a pulsatile hematoma. Considering the risk of bleeding, a council of physicians decided to perform surgery. Intraoperatively, after proximal inspection of the main vessels, a rupture of the sternocleidomastoid artery was identified as the source of bleeding, and its stumps were ligated. Subsequent exploration of the wound channel resulted in the removal of a metal fragment. The postoperative period was uneventful, and the patient returned to duty on the day 30.

**Conclusion.** Our observation demonstrates the effectiveness of a staged approach using modern diagnostic methods and surgical tactics aimed at preventing life-threatening complications in neck injuries.

**Keywords:** neck wound, third zone of the neck, shrapnel wound, pulsating hematoma, sternocleidomastoid artery, field surgery, special military operation

**For citation:** Kazantsev A.N., Bushlanov P.S., Chaava A.I., Shengelia N.G., Embrekht D.Yu. Shrapnel neck wound with ruptured sternocleidomastoid artery and tense hematoma. Surgical treatment at a military field hospital in the special military operation zone. *Baikal Medical Journal*. 2026; 5(2): 63-72. <https://doi.org/10.57256/2949-0715-2026-5-2-63-72>

## ВВЕДЕНИЕ

Проблема оказания хирургической помощи при ранениях шеи в условиях современных вооружённых конфликтов сохраняет свою актуальность. Шея представляет собой анатомическую область с высокой концентрацией жизненно важных структур – магистральных артериальных и венозных сосудов, трахеи, пищевода, нервных стволов, – что обуславливает тяжесть полученных ранений и высокий риск развития фатальных осложнений. Анализ структуры боевой патологии периода специальной военной операции (СВО) свидетельствует о значительной доле ранений шеи среди всех пострадавших, причём преобладающими являются осколочные ранения, характеризующиеся множественностью и сочетанным характером повреждений [1, 2]. Осколочные ранения нередко являются слепыми, с локализацией инородных тел в глубоких анатомических пространствах, что создаёт дополнительные сложности при диагностике и выборе хирургической тактики [3–5].

Ключевым фактором, определяющим прогноз для жизни и здоровья раненого, является своевременная диагностика повреждения сосудов. Формирование пульсирующей или напряжённой гематомы является классическим признаком сосудистой травмы, который требует незамедлительного уточнения источника кровотечения [6, 7]. Внедрение в практику военно-полевых госпиталей (2-й уровень) современных методов лучевой диагностики, таких как ультразвуковое ангиосканирование (УЗАС) и рентгенография, позволяет на дооперационном этапе верифицировать наличие паравазальной гематомы, её связь с магистральными сосудами и локализацию ранящего снаряда [8, 9]. Это особенно важно при ранениях третьей зоны шеи (от уровня угла нижней челюсти до основания черепа), где визуальный контроль и хирургический доступ крайне затруднены [6, 10].

Лечебная тактика при огнестрельных ранениях шеи претерпела значительную эволюцию. Если ранее доминировала концепция обязательной ревизии всех ранений, проникающих за пределы подкожной мышцы (*m. platysma*), то в настоящее время всё большее распространение получает дифференцированный подход, основанный на данных инструментальной диагностики и гемодинамической стабильности пациента [4, 5, 11]. Однако наличие признаков сосудистого повреждения, в особенности пульсирующей/напряжённой гематомы, является показанием к экстренному оперативному вмешательству ввиду риска отсроченного разрыва сосудистой стенки, аррозионного кровотечения и формирования ложных аневризм [12–14]. Многообразие клинических сценариев при боевой травме шеи диктует необходимость накопления и анализа практического опыта, включая подробное описание успешных хирургических вмеша-

тельств, выполненных в условиях военно-полевых госпиталей [15–17].

В представленной работе на примере клинического наблюдения демонстрируется эффективность этапной диагностики и хирургического лечения осколочного слепого ранения третьей зоны шеи, осложнившегося формированием пульсирующей гематомы. Данный случай иллюстрирует важность быстрой клинической оценки, адекватной интерпретации данных УЗАС и взвешенного подхода к объёму оперативного вмешательства, что в конечном итоге позволило минимизировать кровопотерю, предотвратить развитие осложнений и успешно вернуть военнослужащего в строй.

## КЛИНИЧЕСКИЙ ПРИМЕР

Военнослужащий, 20 лет, госпитализирован в военно-полевую госпиталь (2-й уровень) зоны СВО. Жалобы при поступлении: боль в области раны.

Анамнез заболевания: за 4 часа до поступления в госпиталь при выполнении боевого задания получил осколочное слепое ранение третьей зоны шеи слева. Развилось массивное кровотечение, потерял сознание. Первая помощь оказана сослуживцами, наложена давящая повязка. Затем был эвакуирован.

Локальный статус: в третьей зоне шеи слева, медиальнее грудино-ключично-сосцевидной мышцы, рана размером 1 × 2 см с незначительным геморрагическим отделяемым. В проекции раны определяется опухолевидное образование (напряжённая гематома) диаметром 5 см, не пульсирующее, эластичное и болезненное при пальпации (рис. 1).

По результатам рентгенографии в проекции тела пятого шейного позвонка слева визуализировано наличие инородного тела (рис. 2).

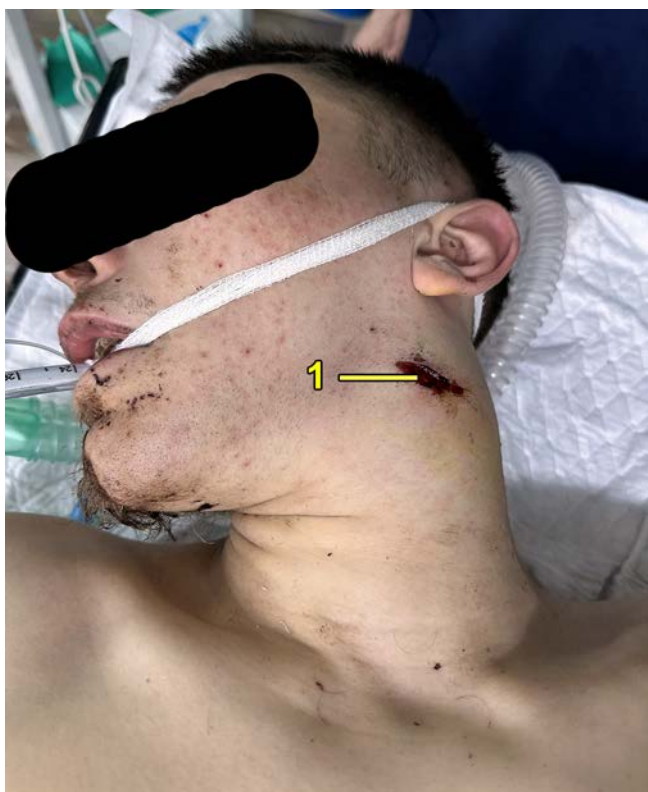По результатам общего анализа крови показатели в пределах референсных значений.

По данным УЗАС левой половины шеи выявлено наличие пульсирующей гематомы в проекции бифуркации сонных артерий (рис. 3).

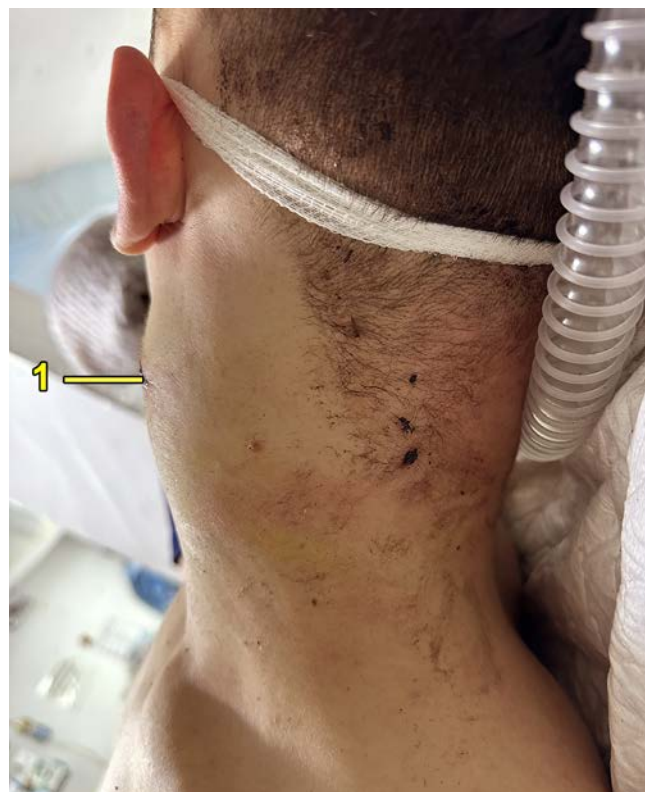Установлен диагноз: осколочное слепое ранение мягких тканей третьей зоны шеи слева с формированием пульсирующей гематомы.

Консилиумом в составе сосудистого хирурга, травматолога, хирурга, анестезиолога-реаниматолога ввиду риска развития кровотечения принято решение об оперативном решении на настоящем этапе.

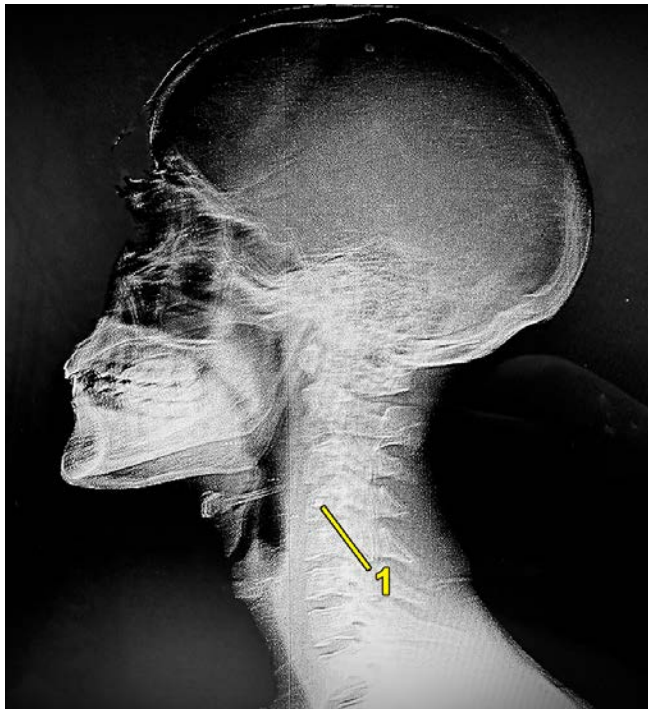Ход операции: под эндотрахеальным наркозом выполнен разрез тканей проксимальнее ранения с выделением общей сонной артерии и внутренней яремной вены и взятием их на турникеты (рис. 4а). Затем выполнено рассечение тканей над гематомой. После удаления тромботических



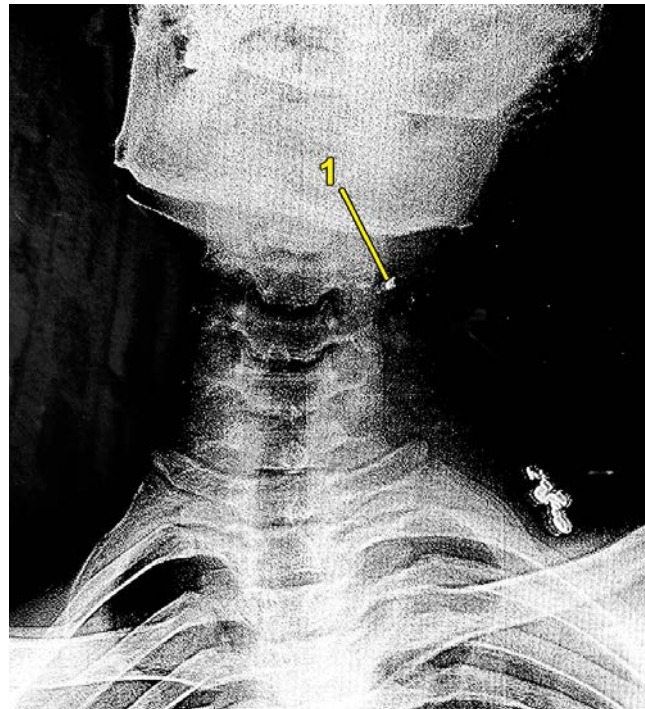
**Рис. 1.** Осколочное слепое ранение третьей зоны шеи слева (1) с формированием напряжённой гематомы



**Fig. 1.** Shrapnel blind wound of the left third zone of the neck (1) with a tense hematoma



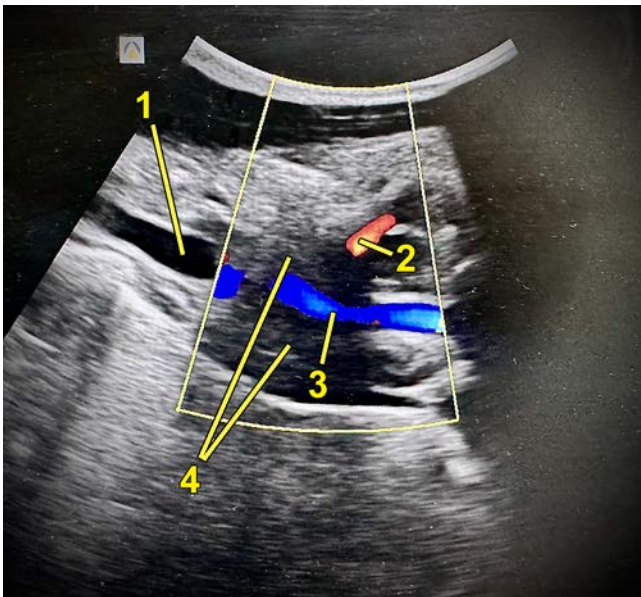
**Рис. 2.** Рентгенография шеи: в проекции тела пятого шейного позвонка слева визуализируется инородное тело (1)



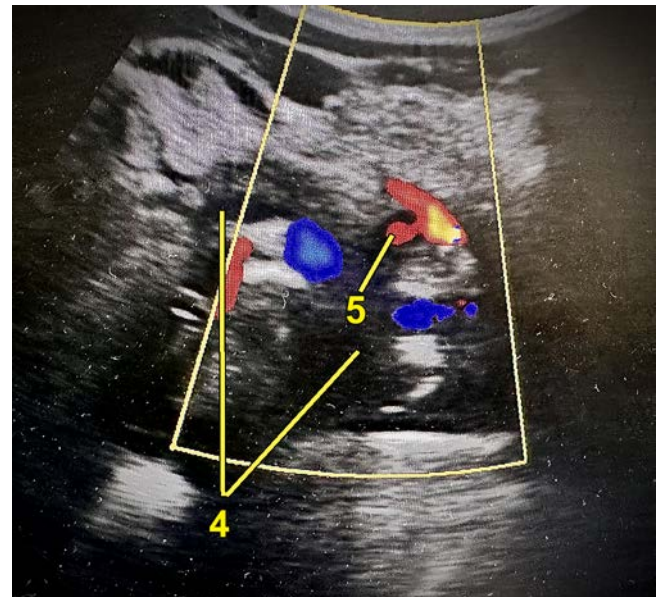
**Fig. 2.** X-ray of the neck: in the projection of the body of the fifth cervical vertebra on the left, a foreign body (1) is visualized

масс (объемом около 5 мл) визуализирован источник кровотечения – разрыв грудино-ключично-сосцевидной артерии, отходящей от наружной

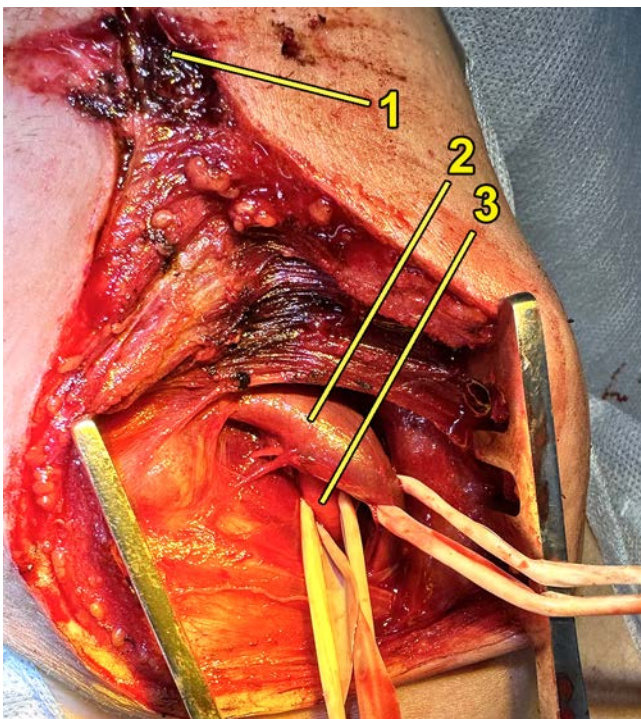
сонной артерии. Ввиду незначительного размера (диаметр просвета 1,5 мм) культы артерии лигированы (рис. 4б).



**Рис. 3.** Ультразвуковое ангиосканирование сосудов левой половины шеи: 1 – общая сонная артерия; 2 – наружная сонная артерия; 3 – внутренняя сонная артерия; 4 – параваскулярная гематома; 5 – пульсирующая гематома

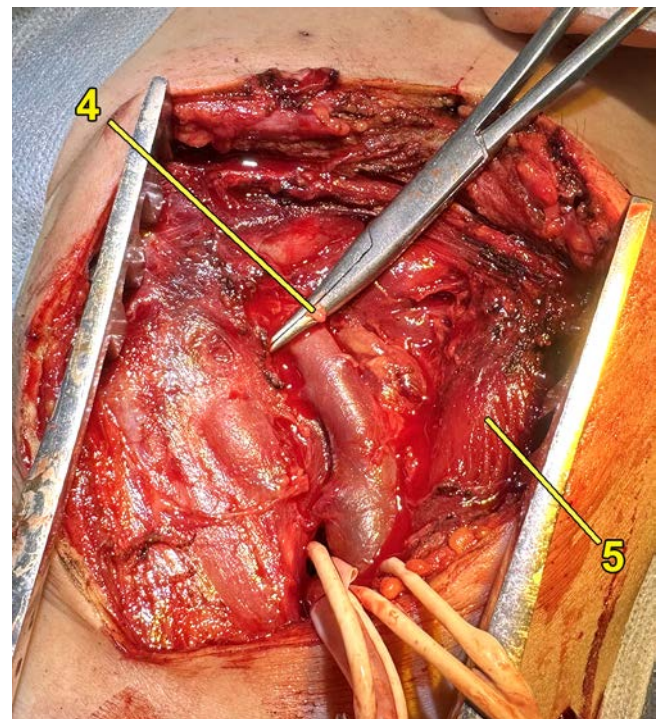


**Fig. 3.** Ultrasound angioscanning of the vessels of the left half of the neck: 1 – common carotid artery; 2 – external carotid artery; 3 – internal carotid artery; 4 – paravascular hematoma; 5 – pulsating hematoma



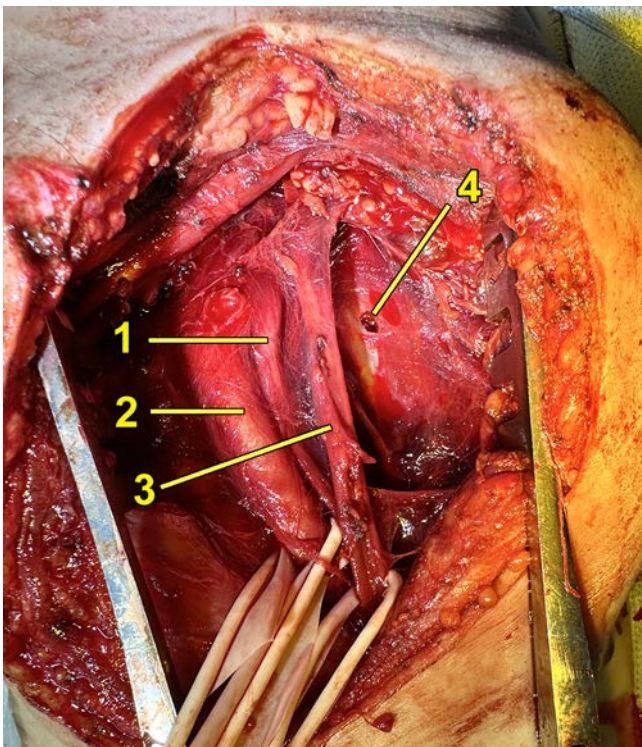
**а**

**Рис. 4.** Ревизия сосудов левой половины шеи: **а** – выделение общей сонной артерии и внутренней яремной вены проксимальнее ранения с взятием на турникеты; **б** – лигирование культей грудино-ключично-сосцевидной артерии; 1 – место ранения; 2 – внутренняя яремная вена; 3 – общая сонная артерия; 4 – проксимальная культя грудино-ключично-сосцевидной артерии перед лигированием; 5 – грудино-ключично-сосцевидная мышца



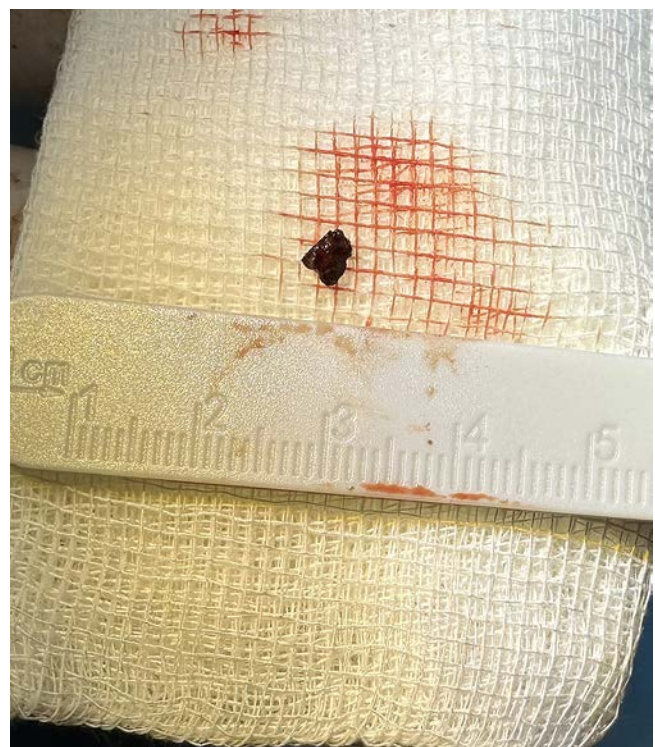**б**

**Fig. 4.** Revision of the vessels of the left half of the neck: **а** – isolation of the common carotid artery and internal jugular vein proximal to the wound and their filopressure; **б** – ligation of the sternocleidomastoid artery stumps; 1 – site of wound; 2 – internal jugular vein; 3 – common carotid artery; 4 – proximal stump of the sternocleidomastoid artery before ligation; 5 – sternocleidomastoid muscle



а

**Рис. 5.** Отведение сонных артерий и внутренней яремной вены в медиальном направлении (а) для ревизии раневого канала и удаления металлического осколка снаряда (б): 1 – блуждающий нерв; 2 – общая сонная артерия; 3 – внутренняя яремная вена; 4 – раневой канал; 5 – металлический осколок снаряда



б

**Fig. 5.** Retraction of the carotid arteries and internal jugular vein in the medial direction (a) for revision of the wound channel and removal of a metal fragment of a projectile (b): 1 – vagus nerve; 2 – common carotid artery; 3 – internal jugular vein; 4 – wound channel; 5 – metal fragment of a projectile

Затем произведено отведение сонных артерий и внутренней яремной вены в медиальном направлении для выделения раневого канала, уходящего в сторону позвоночника. Произведено удаление металлического осколка из дна канала (рис. 5).

Далее выполнена первичная хирургическая обработка раневого канала. На рану наложены швы с установкой дренажа. Кровопотеря составила 10 мл.

Послеоперационный период протекал без особенностей. Применялась следующая консервативная терапия: цефтриаксон 1,0 г 2 раза в сутки внутримышечно – 5 суток; кеторолак 1,0 мл 2 раза в сутки внутримышечно – 3 суток. Пациент был выписан и вернулся к исполнению военной службы на 30-е сутки после операции в удовлетворительном состоянии.

## ОБСУЖДЕНИЕ

Представленный клинический случай является характерным примером боевого осколочного ранения шеи и демонстрирует ряд ключевых аспектов современной военно-полевой хирургии, требующих детального анализа. Прежде всего, обращает на себя внимание локализация ранения – тре-

тья зона шеи. Как отмечают М.М.к. Муминжонова и соавт., эта область является наиболее сложной для хирургического доступа из-за близости к основанию черепа и наличия множества критических анатомических структур [6]. Традиционно ранения данной зоны ассоциируются с высоким риском повреждения дистальных отделов внутренней сонной артерии, что сопряжено с техническими трудностями при попытке остановки кровотечения и восстановления магистрального кровотока [7, 8, 10].

В нашем наблюдении ранение привело к формированию напряжённой гематомы. Согласно литературным данным, наличие пульсирующей или увеличивающейся гематомы при ранениях шеи рассматривается как «мягкий» признак сосудистого повреждения, требующий углублённой диагностики или хирургической ревизии [5, 11]. Использование УЗАС на дооперационном этапе позволило не только подтвердить сосудистую природу гематомы, но и установить её связь с бифуркацией сонных артерий (посредством грудно-ключично-сосцевидной артерии), что определило необходимость немедленного оперативного вмешательства. Это полностью коррелирует с выводами А.Р. Дадаяна и соавт. о высокой информа-

тивности ультразвуковых методик в диагностике боевых повреждений шеи, особенно при локализации инородных тел в непосредственной близости от сосудисто-нервного пучка [8]. Рентгенологическое исследование, в свою очередь, уточнило локализацию металлического осколка на уровне С5, что способствовало планированию хирургического доступа.

Важным элементом успешной операции явилась стратегия первичного проксимального контроля сосудистого русла. Выделение общей сонной артерии и внутренней яремной вены проксимальнее места ранения и взятие их на турникеты являются «золотым стандартом» хирургии сосудистых повреждений шеи, позволяющим избежать массивной кровопотери в момент вскрытия гематомы [4, 14, 16]. Этот приём дал нам возможность безопасно выполнить ревизию, удалить тромботические массы и точно идентифицировать источник кровотечения. Интерес представляет сам источник – грудино-ключично-сосцевидная артерия, являющаяся ветвью наружной сонной артерии. Несмотря на небольшой диаметр (1,5 мм), её повреждение привело к формированию напряжённой гематомы, что подчёркивает необходимость тщательной ревизии даже мелких ветвей при ранениях данной локализации.

Выбор метода окончательного гемостаза в виде лигирования культей артерии является в данном случае оптимальным и патогенетически обоснованным. В отличие от ранений магистральных сосудов (общей или внутренней сонной артерии), где требуется реконструктивная операция для сохранения мозгового кровотока [6], повреждение мелкой мышечной ветви не несёт риска ишемических осложнений, что делает перевязку простым и надёжным способом остановки кровотечения. Это решение согласуется с общей концепцией этапного хирургического лечения, принятой в зоне СВО, где простота и надёжность вмешательства зачастую имеют приоритетное значение [12, 15].

Отдельного внимания заслуживает факт наличия в раневом канале крупного металлического осколка, который не вызвал повреждения магистральных сосудов, но локализовался в опасной близости от них. Удаление инородного тела из дна раневого канала после предварительного выделения и отведения сосудисто-нервного пучка позволило избежать ятрогенного повреждения интактных структур. Как показывает опыт В.И. Егорова и соавт., фиксация инородных тел в глубоких тканях шеи может приводить к развитию тяжёлых гнойных осложнений, в том числе параэзофагеальных абсцессов [3]. Поэтому первичная хирургическая обработка раневого канала с удалением всех нежизнеспособных тканей и инородного тела явилась обязательным и своевременным этапом вмешательства, профилаксирующим инфекционные осложнения.

Сравнивая наше наблюдение с данными литературы, следует отметить, что огнестрельные и осколочные ранения шеи продолжают оставаться серьёзным вызовом для военно-полевых хирургов. Исследования последних лет подчёркивают рост доли сочетанных и множественных ранений, а также необходимость мультидисциплинарного подхода с участием сосудистых хирургов, травматологов и оториноларингологов [1, 2, 17]. Анализ международного опыта, в частности работы А.Е. Sharrock и соавт., подтверждает, что своевременный проксимальный контроль и адекватная ревизия являются залогом успеха при лечении боевой сосудистой травмы [14]. Вместе с тем в условиях ограниченных ресурсов передового госпиталя (2-й уровень) тактика, избранная в данном случае (лигирование повреждённой мелкой ветви), представляется наиболее рациональной, позволяя избежать сложных и продолжительных реконструкций, не ухудшая при этом отдалённых результатов [11, 12].

## ЗАКЛЮЧЕНИЕ

Осколочные ранения третьей зоны шеи относятся к категории тяжёлых боевых повреждений, требующих от хирурга не только знания топографической анатомии, но и умения быстро принимать решения в условиях ограниченного времени и высокого риска развития жизнеугрожающих осложнений. Представленный клинический случай демонстрирует эффективность этапного подхода, включающего полноценную клиническую оценку, применение современных лучевых методов диагностики (рентгенография, УЗАС) и своевременное оперативное вмешательство.

Данное наблюдение подчёркивает необходимость индивидуального подхода к выбору объёма хирургического пособия при ранениях шеи. Несмотря на общую тенденцию к расширению показаний для неоперативного лечения и эндоваскулярных технологий, наличие «мягких» признаков сосудистого повреждения, в частности пульсирующей гематомы, остаётся абсолютным показанием к хирургической ревизии. Накопление и анализ подобных клинических примеров будут способствовать совершенствованию тактики лечения раненых с боевой травмой шеи и повышению эффективности работы военно-полевых госпиталей.

## ЛИТЕРАТУРА / REFERENCES

1. Ивченко Е.В., Овчинников Д.В. Основные научно-практические итоги изучения в Военно-медицинской академии боевой патологии периода Специальной военной операции. *Известия Российской Военно-медицинской академии*. 2024; 43(4): 457-469 [Ivchenko E.V., Ovchinnikov D.V. The main scientific and practical results

of the study at the Military Medical Academy of combat pathology during the Special military operation. *Russian Military Medical Academy Reports*. 2024; 43(4): 457-469. (In Russ.]. <https://doi.org/10.17816/rmmar636549>

2. Дорохов А.Е., Акперова С.Р., Просветов С.Г. Анализ характера травм и ранений, полученных в ходе специальной военной операции. *Молодёжный инновационный вестник*. 2023; 12(S2): 138-140. [Dorokhov A.E., Akperova S.R., Prosvetov S.G. Analysis of the nature of injuries suffered during a special military operation. *Youth Innovation Bulletin*. 2023; 12(S2): 138-140. (In Russ.]. URL: <https://new.vestnik-surgery.com/index.php/2415-7805/article/view/8284> [date of access: 09.04.2026].

3. Егоров В.И., Карибова С.О., Пустовит О.М., Исаев Э.В. Пулевое ранение глотки с фиксацией инородного тела в мягких тканях на уровне основания черепа. *Российская оториноларингология*. 2023; 22(2(123)): 84-87. [Egorov V.I., Karibova S.O., Pustovit O.M., Isaev E.V. Case report of bullet wound of pharynx with fixation of foreign body in soft tissues at level of skull base. *Russian Otorhinolaryngology*. 2023; 22(2(123)): 84-87. (In Russ.]. <https://doi.org/10.18692/1810-4800-2023-2-84-87>

4. Анипченко С.Н., Архангельский Д.А., Кузнецов С.А., Жданов А.А., Высоцкий Я.В., Башилов Н.И., и др. Огнестрельное ранение шеи с локализацией осколка в непосредственной близости с начальным отделом пищевода и развитием параэзофагеального абсцесса. *Хирургическая тактика. Хирург*. 2024; (3-4): 60-69. [Anipchenko S.N., Arkhangelskiy D.A., Kuznetsov S.A., Zhdanov A.A., Vysotskiy Ya.V., Bashilov N.I., et al. Gunshot wound of the neck with a fragment localized in close proximity to the initial part of the esophagus with development of paraesophageal abscess. *Surgical Tactics. Surgeon*. 2024; (3-4): 60-69. (In Russ.]. <https://doi.org/10.33920/med-15-2402-06>

5. Васильев Д.С., Казанцев А.Н., Колесников В.В., Якимавичус Р.П., Шишкин А.Г., Беляй Ж.М., и др. Удаление металлического осколка и флотирующего тромба из внутренней яремной вены у военнослужащего в военно-полевом госпитале. *Экстремальная биомедицина*. 2025; 27(4): 500-504. [Vasilev D.S., Kazantsev A.N., Kolesnikov V.V., Yakimavichus R.P., Shishkin A.G., Belyai Zh.M., et al. Removal of a metal fragment and floating thrombus from the internal jugular vein of a serviceman in a field hospital. *Extreme Medicine*. 2025; 27(4): 500-504. (In Russ.]. <https://doi.org/10.47183/mes.2025-349>

6. Муминжонова М.М.к., Антонов Г.И., Чмутин Г.Е., Миклашевич Э.Р., Мануковский В.А., Чмутин Е.Г., и др. Огнестрельные повреждения экстракраниального отдела каротидного бассейна с формированием ложной аневризмы. Клиническое наблюдение этапного лечения и обзор литературы. *Вестник неврологии, психиатрии и нейрохирургии*. 2025; 18(4(183)): 480-492. [Muminzhonova M.M.k., Antonov G.I., Chmutin G.E., Miklashevich E.R., Manukovskiy V.A., Chmutin E.G., et al. Gunshot wounds of the extracranial division of the carotid basin with the formation of false aneurysm. Clinical observation staged treatment and literature review. *Bulletin of Neurology, Psychiatry and Neurosurgery*. 2025; 18(4(183)): 480-492. (In Russ.]. <https://doi.org/10.33920/med-01-2504-07>

7. Абросимов С.С., Антонов Г.И., Чмутин Г.Е., Миклашевич Э.Р., Чмутин Е.Г. Выполнение гибридного хирургического вмешательства при осложненном огнестрельном ранении общей сонной артерии: клинический случай. *Международный научно-исследовательский журнал*. 2025; 6(156). [Abrosimov S.S., Antonov G.I., Chmutin G.E., Miklashevich E.R., Chmutin E.G. Performance of hybrid surgery for complicated gunshot wound of the common carotid artery: A clinical case study. *International Research Journal*. 2025; 6(156). (In Russ.]. <https://doi.org/10.60797/IRJ.2025.156.89>

8. Дадаян А.Р., Белик Б.М., Тенчурин Р.Ш., Болотков А.С. Опыт удаления глубокорасположенного инородного тела мягких тканей шеи под ультразвуковым контролем у пациента после осколочного ранения. *Вестник экспериментальной и клинической хирургии*. 2024; 17(2(63)): 66-71. [Dadayan A.R., Belik B.M., Tenchurin R.S., Bolotskov A.S. Ultrasound-guided removal of deep-lying foreign bodies of the soft neck tissue in a patient with a shrapnel wound. *Journal of Experimental and Clinical Surgery*. 2024; 17(2(63)): 66-71. (In Russ.]. <https://doi.org/10.18499/2070-478X-2024-17-2-66-71>

9. Грязнов С.Е., Мелконян Г.Г., Долидзе Д.Д., Магомедова М.М. Инородное тело щитовидной железы после огнестрельного осколочного ранения шеи. Клинический случай. *Московский хирургический журнал*. 2025; (4): 152-157. [Gryaznov S.E., Melkonyan G.G., Dolidze D.D., Magomedova M.M. Foreign body of the thyroid gland after a gunshot shrapnel wound to the neck. A clinical case. *Moscow Surgical Journal*. 2025; (4): 152-157. (In Russ.]. <https://doi.org/10.17238/2072-3180-2025-4-152-157>

10. Трунин Е.М., Дыдыкин С.С., Татаркин В.В., Васильев Ю.Л., Мовчан К.Н., Бакунов А.М., и др. Хирургическая цервикология как самостоятельный раздел хирургии – утопия или недалекое будущее? *Оперативная хирургия и клиническая анатомия (Пироговский научный журнал)*. 2023; 7(2): 55-64. [Trunin E.M., Dydykin S.S., Tatarkin V.V., Vasilyev Yu.L., Movchan K.N., Bakunov A.M., et al. Surgical cervicology as an independent branch of surgery – utopia or the near future? *Russian Journal of Operative Surgery and Clinical Anatomy*. 2023; 7(2): 55-64. (In Russ.]. <https://doi.org/10.17116/operhirurg2023702155>

11. Тришкин Д.В. Итоги деятельности медицинской службы Вооруженных Сил Российской Федерации в 2024 году и задачи на 2025 год. *Военно-медицинский журнал*. 2025; 346(1): 4-20. [Trishkin D.V. Results of the medical service activities of the Armed Forces of the Russian Federation in 2023 and goals for 2024. *Russian Military Medical Journal*. 2025; 346(1): 4-20. (In Russ.]. [https://doi.org/10.52424/00269050\\_2024\\_345\\_1\\_4](https://doi.org/10.52424/00269050_2024_345_1_4)

12. Тенишев Р.Р., Казанцев А.Н., Беляй Ж.М., Шишкин А.Г., Кошиль Ю.Е., Якимавичус Р.П., и др. Результаты хирургического лечения пациентов с ложными аневризмами периферических артерий в военно-полевом госпитале зоны специальной военной операции. *Российский кардиологический журнал*. 2025; 30(10S): 6577 [Tenishev R.R., Kazantsev A.N., Belyai Zh.M., Shishkin A.G., Koshil Yu.E., Yakimavichus R.P., et al. Surgical treatment of patients with peripheral artery pseudoaneurysm in a field hospital within Special Military

Operation. *Russian Journal of Cardiology*. 2025; 30(10S): 6577. (In Russ.]. <https://doi.org/10.15829/15604071-2025-6477>

13. Казанцев А.Н., Вшивков К.Н., Попов А.А., Бушланов П.С., Гаптракипов И.Х., Павленко Н.А., и др. Ложная аневризма и артериовенозная фистула между подколенной артерией и подколенной веной спустя год после осколочного ранения: хирургическая реконструкция в условиях военно-полевого госпиталя зоны специальной военной операции. *Сибирский журнал клинической и экспериментальной медицины*. 2025; 40(4): 220-226. [Kazantsev A.N., Vshivkov K.N., Popov A.A., Bushlanov P.S., Gapttrakipov I.Kh., Pavlenko N.A., et al. False aneurysm and arteriovenous fistula between the popliteal artery and popliteal vein one year after a shrapnel wound: Surgical reconstruction in a military field hospital in a special military operation zone. *Siberian Journal of Clinical and Experimental Medicine*. 2025; 40(4): 220-226. (In Russ.]. <https://doi.org/10.29001/2073-8552-2025-40-4-220-226>

14. Sharrock A.E., Tai N., Perkins Z., White J.M., Remick K.N., Rickard R.F., et al. Management and outcome of 597 wartime penetrating lower extremity arterial injuries from an international military cohort. *J Vasc Surg*. 2019; 70(1): 224-232. <https://doi.org/10.1016/j.jvs.2018.11.024>

15. Папко С.В., Макоев Х.М., Дмитроченко И.В., Ким И.Ю., Рабданов М.М. Клинический случай успешного эндовидео-хирургического лечения пострадавшего с сочетанным огнестрельным осколочным ранением головы, шеи, груди, конечностей с локализацией инородного тела в аортопульмональном пространстве. *Военно-медицинский журнал*. 2025; 346(1): 35-39. [Papko S.V., Makoev Kh.M., Dmitrochenko I.V., Kim I.Yu.,

Rabdanov V.M. Clinical case of successful endovideosurgical treatment of a victim with combined gunshot shrapnel wound of the head, neck, chest, extremities with localization of a foreign body in the aortopulmonary space. *Russian Military Medical Journal*. 2025; 346(1): 35-39. (In Russ.]. [https://doi.org/10.52424/00269050\\_2024\\_346\\_1\\_35](https://doi.org/10.52424/00269050_2024_346_1_35)

16. Барышников И.Н., Лебедев И.А., Болдырева Ю.В., Пашкина И.В., Бабакин Е.А., Воронова Ю.С., и др. Скорость утраты сознания в случаях наступления смерти от острой или массивной кровопотери: обоснованность выводов судебно-медицинских экспертиз в г. Тюмени и Тюменском районе. *Международный научно-исследовательский журнал*. 2025; 7(157). [Baryshnikov I.N., Lebedev I.A., Boldireva Y.V., Pashkina I.V., Babakin Y.A., Voronova Y.S., et al. Rate of loss of consciousness in cases of death from acute or massive blood loss: Validity of conclusions of forensic medical examinations in Tyumen and Tyumen region. *International Research Journal*. 2025; 7(157). (In Russ.]. <https://doi.org/10.60797/IRJ.2025.157.69>

17. Стяжкина С.Н., Федоров В.Г., Бывальцева В.А., Ильясова А.Э. Анализ клинического случая сочетанной травмы грудной клетки с ранением шеи у пациента с тяжелой коморбидной патологией. *Дневник науки*. 2023; 5(77). [Styazhkina S.N., Fedorov V.G., Byvaltseva V.A., Ilyasova A.E. Analysis of a clinical case of combined chest injury with a neck injury in a patient with severe comorbid pathology. *Science Diary*. 2023; 5(77). (In Russ.]. URL: [https://dnevniknauki.ru/images/publications/2023/5/medicine/Styazhkina\\_Fedorov\\_Byvaltseva\\_Ilyasova.pdf](https://dnevniknauki.ru/images/publications/2023/5/medicine/Styazhkina_Fedorov_Byvaltseva_Ilyasova.pdf) [date of access: 09.04.2026].

#### Информированное согласие на публикацию

Авторы получили письменное согласие пациента на анализ и публикацию медицинских данных.

#### Соответствие принципам этики

Протокол исследования был одобрен локальным этическим комитетом. Одобрение и процедуру проведения протокола получали по принципам Хельсинкской конвенции.

#### Конфликт интересов

Авторы декларируют отсутствие явных и потенциальных конфликтов интересов, связанных с публикацией настоящей статьи.

#### Источник финансирования

Авторы декларируют отсутствие внешнего финансирования для проведения исследования и публикации статьи.

#### Вклад авторов

Авторы в равной степени участвовали в подготовке публикации: разработка концепции статьи, получение и анализ фактических данных, написание и редактирование текста статьи, проверка и утверждение текста статьи. Авторы декларируют соответствие своего авторства международным критериям ICMJE.

#### Информация об авторах

**Казанцев Антон Николаевич** – военный врач, 36-й отдельный медицинский отряд (аэромобильный) воздушно-десантных войск Министерства обороны Российской Федерации, 153020, г. Иваново, ул. Окуловой, 84, Россия.  
ORCID: <https://orcid.org/0000-0002-1115-609X>

#### Informed consent for publication

Written consent was obtained from the patient for publication of relevant medical information within the manuscript.

#### Ethics approval

The study was approved by the local ethics committee. The approval and procedure for the protocol were obtained in accordance with the principles of the Helsinki Convention.

#### Conflict of interest

The authors declare no apparent or potential conflict of interest related to the publication of this article.

#### Funding source

The authors declare no external funding for the study and publication of the article.

#### Authors' contribution

The authors participated equally in the preparation of the publication: concept development, obtaining and analyzing factual data, writing and editing the text of the article, checking and approving the text of the article. The authors declare their authorship to be in compliance with the international ICMJE criteria.

#### Information about the authors

**Anton N. Kazantsev** – Military Doctor, 36th Separate Medical Detachment (Airmobile) of the Airborne Troops of the Ministry of Defense of the Russian Federation, 153020, Ivanovo, Okulova str., 84, Russian Federation. ORCID: <https://orcid.org/0000-0002-1115-609X>

**Бушланов Павел Сергеевич** – военный врач, 36-й отдельный медицинский отряд (аэромобильный) воздушно-десантных войск Министерства обороны Российской Федерации, 153020, г. Иваново, ул. Окуловой, 84, Россия.  
ORCID: <https://orcid.org/0000-0001-7075-2599>

**Чаава Арон Игоревич** – военный врач, 36-й отдельный медицинский отряд (аэромобильный) воздушно-десантных войск Министерства обороны Российской Федерации, 153020, г. Иваново, ул. Окуловой, 84, Россия.  
ORCID: <https://orcid.org/0009-0007-6075-1024>

**Шенгелия Нодар Гиевич** – военный врач, 36-й отдельный медицинский отряд (аэромобильный) воздушно-десантных войск Министерства обороны Российской Федерации, 153020, г. Иваново, ул. Окуловой, 84, Россия.  
ORCID: <https://orcid.org/0009-0003-2319-3132>

**Эмбрехт Дмитрий Юрьевич** – военный врач, 36-й отдельный медицинский отряд (аэромобильный) воздушно-десантных войск Министерства обороны Российской Федерации, 153020, г. Иваново, ул. Окуловой, 84, Россия.  
ORCID: <https://orcid.org/0009-0005-4231-2795>

#### Для переписки

Казанцев Антон Николаевич, [dr.antonio.kazantsev@mail.ru](mailto:dr.antonio.kazantsev@mail.ru)

Получена 23.03.2026  
Принята 08.05.2026  
Опубликована 10.06.2026

**Pavel S. Bushlanov** – Military Doctor, 36th Separate Medical Detachment (Airmobile) of the Airborne Troops of the Ministry of Defense of the Russian Federation, 153020, Ivanovo, Okulova str., 84, Russian Federation. ORCID: <https://orcid.org/0000-0001-7075-2599>

**Aron I. Chaava** – Military Doctor, 36th Separate Medical Detachment (Airmobile) of the Airborne Troops of the Ministry of Defense of the Russian Federation, 153020, Ivanovo, Okulova str., 84, Russian Federation. ORCID: <https://orcid.org/0009-0007-6075-1024>

**Nodar G. Shengelia** – Military Doctor, 36th Separate Medical Detachment (Airmobile) of the Airborne Troops of the Ministry of Defense of the Russian Federation, 153020, Ivanovo, Okulova str., 84, Russian Federation. ORCID: <https://orcid.org/0009-0003-2319-3132>

**Dmitry Yu. Embrekht** – Military Doctor, 36th Separate Medical Detachment (Airmobile) of the Airborne Troops of the Ministry of Defense of the Russian Federation, 153020, Ivanovo, Okulova str., 84, Russian Federation. ORCID: <https://orcid.org/0009-0005-4231-2795>

#### Corresponding author

Anton N. Kazantsev, [dr.antonio.kazantsev@mail.ru](mailto:dr.antonio.kazantsev@mail.ru)

Received 23.03.2026  
Accepted 08.05.2026  
Published 10.06.2026

<https://doi.org/10.57256/2949-0715-2026-5-2-73-82>



## РЕДКОЕ ОСЛОЖНЕНИЕ ОСКОЛОЧНОГО РАНЕНИЯ СТОПЫ – ЛОЖНАЯ АНЕВРИЗМА ДИСТАЛЬНОЙ ВЕТВИ ЗАДНЕЙ БОЛЬШЕБЕРЦОВОЙ АРТЕРИИ: ТАКТИКА ХИРУРГИЧЕСКОГО ЛЕЧЕНИЯ В ВОЕННО-ПОЛЕВОМ ГОСПИТАЛЕ

Казанцев А.Н., Бушланов П.С., Чаава А.И., Шенгелия Н.Г., Эмбрехт Д.Ю.

36-й отдельный медицинский отряд (аэромобильный) воздушно-десантных войск Министерства обороны Российской Федерации, 153020, г. Иваново, ул. Окуловой, 84, Россия

### АННОТАЦИЯ

**Актуальность.** Ложные аневризмы периферических артерий являются частым осложнением огнестрельных и осколочных ранений в условиях современных боевых действий. Однако поражение дистальных ветвей артерий стопы, в частности пяточной ветви задней большеберцовой артерии, относится к крайне редкой патологии.

**Клиническое наблюдение.** Пациент, военнослужащий, через 7 суток после слепого осколочного ранения правой стопы и первичной хирургической обработки с прошиванием раны по поводу кровотечения был эвакуирован в военно-полевой госпиталь 2-го уровня. При поступлении предъявлял жалобы на выраженную распирающую боль, невозможность опоры на ногу. По данным ультразвукового ангиосканирования выявлена ложная аневризма пяточной ветви задней большеберцовой артерии размерами 2 × 3 см. Учитывая болевой синдром, риск разрыва и инфицирования, выполнено оперативное вмешательство: ревизия раны, иссечение аневризмы, лигирование приводящего и отводящего концов артериальной ветви. Послеоперационный период протекал гладко, болевой синдром купирован, пациент вернулся в строй на 30-е сутки.

**Обсуждение.** В статье анализируются сложности диагностики сосудистой травмы на передовых этапах, тактика лечения в зависимости от калибра повреждённого сосуда и локализации аневризмы. Подчёркивается, что при повреждении мелких артериальных ветвей стопы и сохранном магистральном кровотоке операцией выбора является лигирование.

**Заключение.** Данный случай демонстрирует эффективность своевременной диагностики и хирургической тактики при редкой патологии в условиях специализированного военно-полевого госпиталя.

**Ключевые слова:** ложная аневризма стопы, задняя большеберцовая артерия, осколочное ранение, стопа, военно-полевая хирургия, лигирование артерии

**Для цитирования:** Казанцев А.Н., Бушланов П.С., Чаава А.И., Шенгелия Н.Г., Эмбрехт Д.Ю. Редкое осложнение осколочного ранения стопы – ложная аневризма дистальной ветви задней большеберцовой артерии: тактика хирургического лечения в военно-полевого госпиталя. *Байкальский медицинский журнал*. 2026; 5(2): 73-82. <https://doi.org/10.57256/2949-0715-2026-5-2-73-82>

## A RARE COMPLICATION OF A SHRAPNEL FOOT WOUND – A FALSE ANEURYSM OF THE POSTERIOR TIBIAL ARTERY DISTAL BRANCH: SURGICAL TREATMENT TACTICS IN A MILITARY FIELD HOSPITAL

Anton N. Kazantsev, Pavel S. Bushlanov, Aron I. Chaava, Nodar G. Shengelia, Dmitry Yu. Embrekht

36th Separate Medical Detachment (Airmobile) of the Airborne Troops of the Ministry of Defense of the Russian Federation, 153020, Ivanovo, Okulova str., 84, Russian Federation

### ABSTRACT

**Background.** False aneurysms of peripheral arteries are a common complication of gunshot and shrapnel wounds in modern combat situations. However, lesions of the distal branches of the foot arteries, particularly the calcaneal branch of the posterior tibial artery, are extremely rare.

**Clinical case description.** A serviceman was evacuated to a level 2 military field hospital 7 days after a blind shrapnel wound to the right foot and initial surgical debridement with wound suturing due to bleeding. Upon admission, he complained of severe, distending pain and an inability to bear weight on his leg. Ultrasound angioscanning revealed a false aneurysm of the calcaneal branch of the posterior tibial artery measuring 2 × 3 cm. Considering the pain, risk of rupture, and infection, surgery was performed: wound exploration, aneurysm excision, and ligation of the afferent and efferent ends of the arterial branch. The postoperative period was uneventful, pain was relieved, and the patient returned to duty on the day 30.

**Discussion.** The article analyzes the complexities of diagnosing vascular trauma in the early stages and treatment strategies depending on the caliber of the damaged vessel and the location of the aneurysm. It is emphasized that when small arterial branches of the foot are damaged and the main blood flow is preserved, ligation is the procedure of choice.

**Conclusion.** Presented clinical case demonstrates the effectiveness of timely diagnosis and surgical management of a rare pathology in a specialized military field hospital.

**Key words:** *false aneurysm of the foot, posterior tibial artery, shrapnel wound, foot, military field surgery, artery ligation*

**For citation:** Kazantsev A.N., Bushlanov P.S., Chaava A.I., Shengelia N.G., Embrekht D.Yu. A rare complication of a shrapnel foot wound – a false aneurysm of the posterior tibial artery distal branch: surgical treatment tactics in a military field hospital. *Baikal Medical Journal*. 2026; 5(2): 73-82. <https://doi.org/10.57256/2949-0715-2026-5-2-73-82>

## АКТУАЛЬНОСТЬ

Проблема оказания хирургической помощи при боевой травме сосудов сохраняет свою актуальность на протяжении всей истории вооружённых конфликтов. Анализ структуры санитарных потерь в ходе современных боевых действий, в том числе в ходе специальной военной операции, свидетельствует о высокой доле ранений конечностей, сопровождающихся повреждением магистральных и периферических артерий [1–3]. По данным различных авторов, частота сосудистой травмы в структуре боевой хирургической патологии может достигать значительных величин, при этом огнестрельные и осколочные ранения являются доминирующей причиной [4, 5].

Одним из характерных осложнений нераспознанных или неадекватно леченных ранений сосудов является формирование ложных (травматических) аневризм. Ложная аневризма представляет собой пульсирующую гематому, сообщающуюся с просветом повреждённой артерии, стенки которой образованы не сосудистыми слоями, а окружающими мягкими тканями и организовавшимся тромбом. В отличие от истинных аневризм, ложные не имеют в своей стенке всех трёх слоёв сосудистой стенки (интимы, медиа и адвентиция) и возникают вследствие нарушения целостности последней [6, 7]. Механизм их образования при минно-взрывных и осколочных ранениях связан с прямым повреждением сосуда ранящим снарядом, а также с воздействием бокового удара и временной пульсирующей полости, что приводит к разрыву сосудистой стенки [8, 9].

Патофизиология развития ложной аневризмы включает несколько этапов. Первоначально после ранения формируется пульсирующая гематома, ограниченная окружающими тканями. В дальнейшем под действием артериального давления образуется её полость, которая сообщается с просветом сосуда. Внутри полости возникает турбулентный кровоток, способствующий отложению тромботических масс по стенкам и их последующей организации. Этот процесс может приводить как к спонтанному тромбированию аневризмы (редко), так и к её постепенному увеличению в размерах, компрессии окружающих анатомических структур (нервов, вен) и созданию постоянной угрозы разрыва с массивным кровотечением [10–12].

Клиническая картина ложных аневризм варьирует в широких пределах и зависит от локализации, размеров, давности существования и вовлечённости окружающих тканей. Классическими «поздними» признаками сосудистой травмы являются наличие пульсирующего образования, систолический шум над ним, симптомы компрессии (неврологические, венозные), а также ишемические расстройства дистальнее места повреждения [13, 14]. Однако в ранние сроки после ранения, особенно на фоне обширных повреждений мягких тканей и раневой инфек-

ции, диагностика может быть затруднена. Как отмечают В.В. Яменсков и соавт., именно на этапе оказания специализированной медицинской помощи возможности инструментальной диагностики, в первую очередь ультразвукового ангиосканирования (УЗАС), позволяют верифицировать наличие ложной аневризмы с высокой точностью [15]. Чувствительность и специфичность УЗАС в диагностике травматических повреждений периферических артерий приближаются к 95–98 %, что делает этот метод «золотым стандартом» скрининга [16].

Лечебная тактика при ложных аневризмах периферических артерий является предметом постоянного обсуждения. Исторически сложились два основных подхода: открытое хирургическое вмешательство и эндоваскулярные методы. Выбор метода зависит от ряда факторов: калибра повреждённой артерии; локализации аневризмы; её размеров; наличия дистальной ишемии; инфицирования; оснащённости этапа медицинской эвакуации [17, 18]. В условиях военно-полевого госпиталя зоны боевых действий, где временной фактор и риск осложнений при эвакуации играют критическую роль, открытое вмешательство часто остаётся приоритетным [8, 10].

Для магистральных артерий (подколенной, бедренной, подмышечной) операцией выбора является резекция аневризмы с последующим восстановлением непрерывности сосуда – аутоинозное протезирование (реверсированной большой подкожной веной) или, реже, аллопротезирование [7, 8]. Применение сосудистого шва «конец в конец» возможно лишь при небольшом диастазе между концами артерии после иссечения аневризмы. Тактика в отношении артерий среднего и малого калибра остаётся более дискуссионной. Традиционно считается, что при повреждении артерий диаметром менее 2–3 мм, особенно на стопе или кисти, где имеется развитая коллатеральная сеть, восстановление сосуда технически сложно, сопряжено с высоким риском тромбоза и не всегда целесообразно [11, 19]. В таких случаях допустимо и безопасно выполнение лигирования приводящего и отводящего концов артерии.

Эндоваскулярные методики, такие как эмболизация микроспиралями или клеевыми композициями, баллон-ассистированная эмболизация, в последние годы всё чаще применяются при лечении ложных аневризм труднодоступной локализации [18, 20–22]. Они являются малоинвазивными и эффективными, особенно при аневризмах висцеральных ветвей или глубоких артерий. Однако применение этих методов в передовых военных госпиталях ограничено необходимостью наличия дорогостоящего ангиографического оборудования и обученных специалистов [20]. Кроме того, при инфицированных ложных аневризмах имплантация инородного тела (спираль) в зону повреждения нежелательна.

Несмотря на значительное количество публикаций, посвящённых лечению ложных аневризм периферических артерий, подавляющее большин-

ство из них описывают поражение крупных проксимальных стволов: подколенной, бедренной, подмышечной, плечевой артерий [7, 8, 10, 17]. Существует крайне мало работ, анализирующих повреждения артерий стопы и голеностопного сустава. При этом публикации, посвящённые боевой травме (осколочным ранениям) с формированием изолированной ложной аневризмы именно пяточной ветви задней большеберцовой артерии, в доступной литературе отсутствуют. Это подчёркивает уникальность представленного клинического наблюдения и его значение для практикующих военных и гражданских хирургов.

## КЛИНИЧЕСКОЕ НАБЛЮДЕНИЕ

Пациент, военнослужащий, 34 года, поступил в военно-полевой госпиталь 2-го уровня. **Жалобы при поступлении:** выраженные распирающие боли в области послеоперационной раны на внутренней поверхности правой стопы, усиливающиеся при любых движениях в голеностопном суставе и попытке опоры на ногу; невозможность самостоятельно передвижения без дополнительной опоры (коштыли). Пациент также отмечал чувство «пульсации» и распираения в ране, не связанное с физической нагрузкой.

**Анамнез заболевания:** травма получена за 7 суток до поступления в военно-полевой госпиталь. При выполнении боевого задания в результате взрыва артиллерийского снаряда получил слепое осколочное ранение правой стопы. По механизму травма являлась высокоэнергетической. Непосредственно после ранения отмечено обильное артериальное кровотечение из раны, в связи с чем, согласно протоколам тактической медицины, самостоятельно наложен кровоостанавливающий жгут на уровне средней трети голени.

Время наложения жгута составило около 45 минут. Доставлен в медицинский пункт полка (1-й уровень оказания медицинской помощи). При поступлении жгут был снят, однако возобновилось выраженное кровотечение. С целью окончательной остановки кровотечения на рану внутренней поверхности стопы наложены узловые швы. Рана ушита наглухо, повязка давящая. Обезболивание проводилось ненаркотическими анальгетиками. Эвакуация на следующий этап была отсрочена по причине продолжающихся активных боевых действий и сложной тактической обстановки.

В последующие 5 суток пациента беспокоили нарастающая боль в стопе, чувство распираения, отёк мягких тканей вокруг раны. Периферическое кровообращение дистальнее раны (пальцы стопы) оценивалось визуально как удовлетворительное, признаков критической ишемии не отмечалось. На 5-е сутки после ранения пациент был эвакуирован санитарным транспортом в военно-полевой госпиталь

2-го уровня для оказания специализированной хирургической помощи.

**Объективный статус при поступлении:** состояние пациента средней степени тяжести, обусловленное болевым синдромом. Сознание ясное, ориентирован. Кожные покровы обычной окраски, чистые. Гемодинамика стабильная: артериальное давление 125/80 мм рт. ст.; пульс 88 уд/мин, ритмичный. Температура тела 36,8 °С. Дыхание везикулярное, хрипов нет. Живот мягкий, безболезненный. Перистальтика выслушивается. Мочеиспускание свободное, безболезненное.

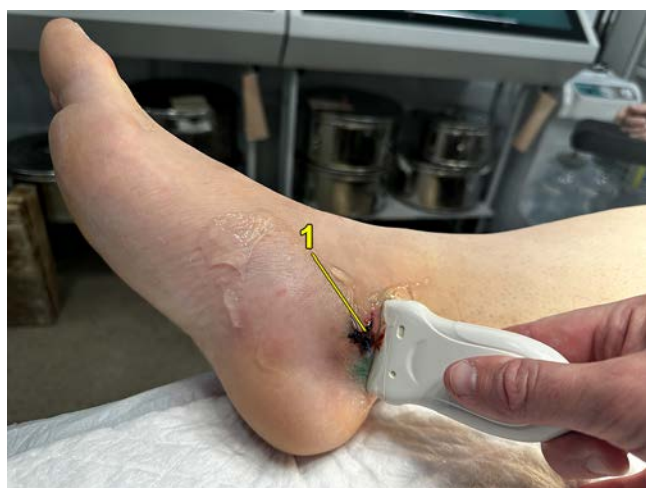**Локальный статус (правая нижняя конечность):** стопа отёчна, особенно в медиальной области. По внутренней поверхности стопы, в проекции таранной кости и медиальной лодыжки, имеется послеоперационная рана, ушитая узловыми швами. Края раны отёчны, гиперемированы, с незначительным серозно-геморрагическим отделяемым по линии швов. При пальпации в области раны определяется напряжённое, болезненное, пульсирующее образование размерами примерно 2,5 × 3 см, без чётких границ. Пульсация на тыльной артерии стопы отчётливая, удовлетворительного наполнения. Пульсация на задней большеберцовой артерии позади медиальной лодыжки ослаблена, но определяется. Цвет пальцев стопы обычный, температура кожных покровов не снижена, чувствительность сохранена. Движения в пальцах в полном объёме, но болезненны из-за отёка. Опороспособность конечности отсутствует. Систолический шум при аускультации области образования не выслушивается из-за наличия плотных тканей и отёка (рис. 1а).

Оценка тяжести состояния и травмы проводилась с использованием шкал военно-полевой хирургии (ВПХ):

1. Шкала ВПХ-СП (сочетанные повреждения): тяжесть изолированного ранения правой стопы с повреждением мягких тканей и сосудистого пучка оценена в 2 балла (повреждение средней степени тяжести).

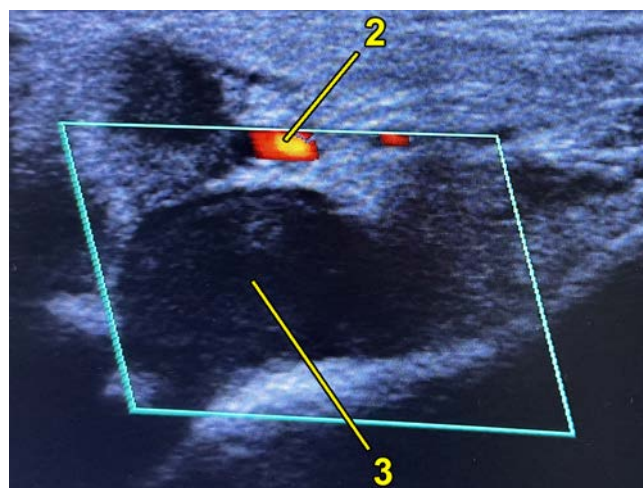
2. Шкала ВПХ-П (OR) (вероятность осложнений): риск развития инфекционных осложнений и кровотечения оценён как высокий (прогностический индекс > 0,6), что явилось дополнительным аргументом в пользу активной хирургической тактики.

**Данные инструментальных методов исследования:** учитывая клиническую картину (наличие пульсирующего образования после травмы с первичным профузным кровотечением), первым этапом инструментальной диагностики выбрано УЗАС артерий правой стопы: в режиме серой шкалы (В-режим) в проекции послеоперационной раны на внутренней поверхности правой стопы визуализируется полостное образование овоидной формы размерами 2,0 × 3,0 × 2,2 см с чёткими, неровными, гиперэхогенными стенками, что соответствует организо-



а

**Рис. 1.** Осколочное ранение стопы с формированием ложной аневризмы пяточной ветви задней большеберцовой артерии: **а** – локальный статус; **б** – ультразвуковое ангиосканирование сосудов стопы; **1** – рана стопы, сведённая швами; **2** – задняя большеберцовая артерия; **3** – ложная аневризма пяточной ветви задней большеберцовой артерии



б

**Fig. 1.** Shrapnel foot wound with the formation of a false aneurysm of the calcaneal branch of the posterior tibial artery: **a** – local status; **б** – ultrasound angioscanning of the foot vessels; **1** – foot wound, reduced with sutures; **2** – posterior tibial artery; **3** – false aneurysm of the calcaneal branch of the posterior tibial artery

вавшейся гематоме. В полости образования определяется турбулентный, «завихряющийся» кровоток (рис. 1б).

При цветовом доплеровском картировании выявляется сообщение полости с просветом артерии. При спектральном доплеровском анализе идентифицирован характерный для ложной аневризмы двунаправленный кровоток в шейке (систолический пик в артерию и диастолический сброс из аневризмы). Питающим сосудом является пяточная ветвь задней большеберцовой артерии. Сама задняя большеберцовая артерия на всём протяжении проходима, кровоток магистральный, с удовлетворительными скоростными показателями. Диаметр артерии в проксимальных отделах – 3,5 мм, в дистальных – 2,8 мм. Признаков артериовенозного сброса не выявлено.

Выполнен общий анализ крови: гемоглобин 128 г/л; эритроциты  $4,1 \times 10^{12}/л$ ; лейкоциты  $9,8 \times 10^9/л$  (без сдвига лейкоцитарной формулы влево); скорость оседания эритроцитов 18 мм/ч.

Коагулограмма – в пределах референсных значений.

**Консилиум и предоперационная подготовка:** на основании клинической картины, данных УЗАС и локального статуса проведён консилиум в составе сосудистого хирурга, травматолога, хирурга (общего профиля) и анестезиолога-реаниматолога.

Консилиумом принято единогласное решение о необходимости оперативного лечения на данном этапе (военно-полевой госпиталь 2-го уровня) в экстренном порядке с учётом следующих факторов:

1. Выраженный болевой синдром, снижающий качество жизни и реабилитационный потенциал.

2. Невозможность опоры на конечность и самостоятельного передвижения.

3. Наличие риска разрыва ложной аневризмы с развитием массивного кровотечения (особенно на фоне возможной активизации пациента).

4. Потенциальный риск инфицирования полости аневризмы (вторичное инфицирование гематомы) с развитием септических осложнений и аррозивного кровотечения.

5. Сохранный магистральный кровоток по основным артериям стопы.

#### **Ход операции (протокол операции)**

**Обезболивание:** выполнена проводниковая анестезия раствором лидокаина 2 % – 10 мл на уровне средней трети голени (блокада большеберцового и общего малоберцового нервов) с потенцированием внутривенным введением кеторолака 30 мг. Интраоперационно осуществлялся мониторинг гемодинамики и сатурации.

#### **Этапы операции:**

1. Положение пациента: лёжа на спине; под таз и правую нижнюю конечность подложен валик для ротации стопы кнаружи.

2. Обработка: операционное поле трёхкратно обработано раствором повидон-йода.

3. Контроль кровотечения: с профилактической и лечебной целью на среднюю треть голени наложен пневматический жгут (манжета от тонометра) с давлением 280 мм рт. ст.

4. Доступ: произведено снятие ранее наложенных узловых швов с раны стопы. Края раны иссечены экономно (выполнена первичная хирургическая обработка). Рана расширена в проксимальном и дистальном направлениях для адекватной ревизии.

5. Ревизия: после разведения краёв раны визуализирована полость ложной аневризмы. Стенки полости представлены плотной фиброзной капсулой и организованными тромботическими массами. При вскрытии полости (скальпелем) эвакуированы жидкая кровь со сгустками (около 20 мл) и старые тромботические массы. Полость промыта раствором хлоргексидина. Отмечалось продолжающееся слабое пульсирующее кровотечение из глубины раны.

6. Выделение сосуда: путём тщательной диссекции в толще фиброзно изменённых тканей выделены приводящий и отводящий концы пяточной ветви задней большеберцовой артерии. Сосуд имел диаметр около 2 мм, стенки его были рыхлыми, инфильтрированными. Визуализировано место разрыва сосудистой стенки, сообщавшееся с полостью аневризмы.

7. Основной этап: принято решение о нецелесообразности восстановления сосуда ввиду его малого калибра (2 мм), высокого риска тромбоза анастомоза и наличия адекватного магистрального кровотока по основному стволу задней большеберцовой артерии. Выполнено лигирование культей артерии проксимальнее и дистальнее места разрыва двумя нерассасывающимися лигатурами (нить пролен 4/0). Дополнительно культя прошита П-образным швом (рис. 2).

8. Завершающий этап: полость ложа аневризмы и рана повторно обработаны антисептиками. Выполнен гемостаз (диатермокоагуляция мелких сосудов). Жгут с голени снят. Контроль гемостаза: кровотечения из раны нет; пульсация на задней большеберцовой артерии позади лодыжки отчётливая, удовлетворительная. В рану установлен тонкий силиконовый дренаж-выпускник. Рана ушита послой-

но узловыми швами. Наложена асептическая повязка. Дренаж фиксирован к коже.

#### Послеоперационный период и лечение

Назначена консервативная терапия:

- Антибактериальная: цефтриаксон 1,0 г внутримышечно 2 раза в сутки (курс 5 суток) для профилактики раневой инфекции.

- Обезболивание: кеторолак 1,0 мл внутримышечно 2 раза в сутки по требованию (в течение первых 3 суток).

- Местное лечение: ежедневные перевязки с контролем состояния раны, обработка краёв раны антисептиками. Дренаж удалён на 2-е сутки.

#### Динамика состояния:

- 1-е сутки: отёк стопы уменьшился; болевой синдром значительно регрессировал; пациент отмечает исчезновение чувства распирания; повязка сухая.

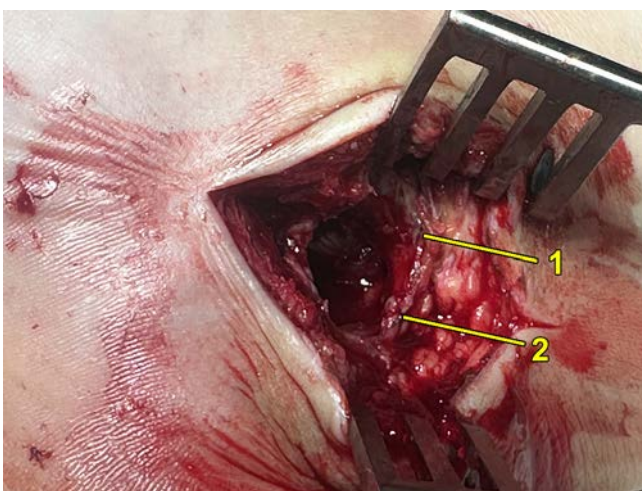
- 3-и сутки: болевой синдром минимальный; пациент активен в пределах палаты.

- 7-е сутки: швы сняты частично; рана заживает первичным натяжением; пульсация на артериях стопы отчётливая с обеих сторон.

- 10-е сутки: болевой синдром полностью регрессировал; пациент передвигается в пределах отделения с помощью костылей, не нагружая ногу.

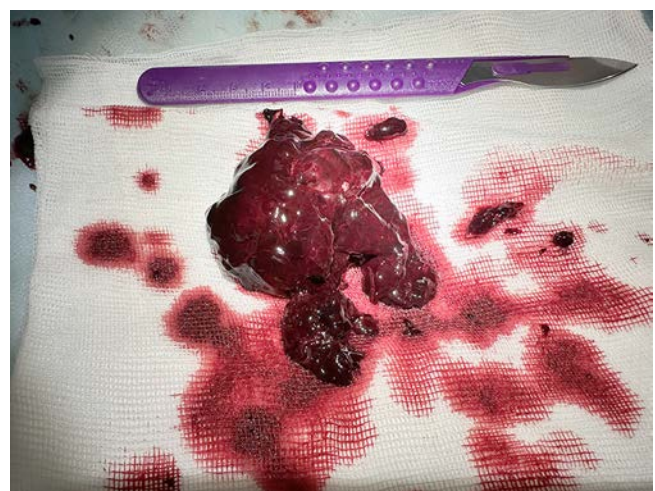
- 14-е сутки: сняты все швы; пациент начал ходить с полной нагрузкой на правую ногу, хромоты нет. Выписан из стационара для продолжения лечения в условиях реабилитационного центра.

- 30-е сутки: пациент осмотрен хирургом – жалоб не предъявляет, ходит свободно, без дополнительной опоры. Рана зажила, сформирован косметический рубец. Пульсация периферических артерий сохранена. Признаков ишемии или рецидива аневризмы нет. Принято решение о возвращении паци-



**а**

**Рис. 2.** Удаление ложной аневризмы пяточной ветви задней большеберцовой артерии (**а**) с тромботическими массами (**б**): **1** – лигирование проксимальной культей артерии; **2** – лигирование дистальной культей артерии



**б**

**Fig. 2.** Removal of a false aneurysm of the calcaneal branch of the posterior tibial artery (**a**) with thrombotic masses (**b**): **1** – ligation of the proximal stump of the artery; **2** – ligation of the distal stump of the artery

ента к исполнению обязанностей военной службы в полном объеме.

## ОБСУЖДЕНИЕ

Представленное наблюдение – случай успешного хирургического лечения ложной аневризмы пяточной ветви задней большеберцовой артерии после осколочного ранения стопы. Уникальность локализации подтверждается отсутствием аналогичных описаний в крупных сериях боевой сосудистой травмы, где преобладают повреждения подколенной, бедренной и подмышечной артерий [4–6, 8, 13]. Редкость данной патологии связана с малым диаметром ветви: её повреждение чаще заканчивается тромбозом или формированием гематомы без пульсации, что маскирует аневризму.

Ключевым фактором развития осложнения стала тактика на первом уровне медицинской эвакуации: наложение швов на рану без ревизии сосуда. Это создало замкнутую полость с продолжающимся кровотечением. Отсутствие «жестких» признаков сосудистой травмы (ишемии, пульсирующей гематомы) не исключает повреждения дистальных ветвей, и любая рана с артериальным кровотечением в анамнезе требует настороженности.

Диагностическим «золотым стандартом» выступило ультразвуковое ангиосканирование. Метод позволил не только верифицировать аневризму, но и оценить магистральный кровоток по задней большеберцовой артерии, что напрямую определило тактику.

Центральный вопрос лечения ложных аневризм периферических артерий – выбор между реконструкцией и лигированием. Для магистральных сосудов (подколенная, бедренная, подмышечная артерия) предпочтительна реконструкция с аутовенозным протезированием [8, 10, 13]. Однако для артерий малого калибра (<3 мм), особенно в дистальных отделах конечности, восстановление технически сложно из-за высокого риска тромбоза и несоответствия диаметров [6]. Анатомия стопы характеризуется развитой коллатеральной сетью (подошвенная дуга, сеть лодыжек), поэтому выключение одной мелкой ветви при сохраненных магистральных артериях не приводит к ишемии. В данном случае диаметр поврежденной пяточной ветви составил около 2 мм, стенки были инфильтрированы. Решение о лигировании соответствовало классическим принципам военно-полевой хирургии и подтверждено благоприятным исходом.

Альтернативные эндоваскулярные методы (эмболизация микроспиральями) теоретически применимы, но в условиях военно-полевого госпиталя 2-го уровня ангиографическое оборудование, как правило, отсутствует. Кроме того, имплантация инородного материала в потенциально инфицированную зону рискованна [13, 22, 23].

Таким образом, при повреждении мелкой артериальной ветви стопы с сохраненным магистральным кровотоком операцией выбора является лигирование, а попытка реконструкции сосуда диаметром 2 мм в зоне ранения неоправданна.

## ЗАКЛЮЧЕНИЕ

Представленный клинический случай демонстрирует редкое осложнение осколочного ранения стопы – формирование ложной аневризмы пяточной ветви задней большеберцовой артерии. Данное наблюдение уникально ввиду локализации повреждения, которая крайне редко описывается в современной литературе. Ключевую роль в диагностике сыграло ультразвуковое ангиосканирование, позволившее не только верифицировать аневризму, но и оценить состояние магистрального кровотока, что определило дальнейшую тактику. В условиях военно-полевого госпиталя 2-го уровня, учитывая малый калибр поврежденного сосуда (2 мм) и сохраненный магистральный кровоток по задней большеберцовой артерии, оптимальным методом лечения явилось открытое хирургическое вмешательство с лигированием приводящего и отводящего концов артериальной ветви и иссечением полости аневризмы. Попытка реконструкции сосуда такого диаметра в зоне ранения была бы технически сложной, неоправданно рискованной и не улучшила бы конечный результат.

## ЛИТЕРАТУРА / REFERENCES

1. Ивченко Е.В., Овчинников Д.В. Основные научно-практические итоги изучения в Военно-медицинской академии боевой патологии периода Специальной военной операции. *Известия Российской Военно-медицинской академии*. 2024; 43(4): 457-469 [Ivchenko E.V., Ovchinnikov D.V. The main scientific and practical results of the study at the Military Medical Academy of combat pathology during the Special military operation. *Russian Military Medical Academy Reports*. 2024; 43(4): 457-469. (In Russ.)]. <https://doi.org/10.17816/rmmar636549>
2. Тришкин Д.В. Итоги деятельности медицинской службы Вооруженных Сил Российской Федерации в 2024 году и задачи на 2025 год. *Военно-медицинский журнал*. 2025; 346(1): 4-20. [Trishkin D.V. Results of the medical service activities of the Armed Forces of the Russian Federation in 2023 and goals for 2024. *Russian Military Medical Journal*. 2025; 346(1): 4-20. (In Russ.)]. [https://doi.org/10.52424/00269050\\_2024\\_345\\_1\\_4](https://doi.org/10.52424/00269050_2024_345_1_4)
3. Дорохов А.Е., Акперова С.Р., Просветов С.Г. Анализ характера травм и ранений, полученных в ходе специальной военной операции. *Молодёжный инновационный вестник*. 2023; 12(S2): 138-140. [Dorokhov A.E., Akperova S.R., Prosvetov S.G. Analysis of the nature of injuries suffered during a special military operation. *Youth Innovation*

*Bulletin.* 2023; 12(S2): 138-140. (In Russ.)). URL: <https://new.vestnik-surgery.com/index.php/2415-7805/article/view/8284> [date of access: 26.03.2026].

4. Гаврилов Е.К., Рамазанов А.Ю., Гончаров А.В., Лябах Д.Д., Хасанов А.Р. Частота и структура боевой огнестрельной сосудистой травмы в передовой медицинской организации третьего уровня в современном вооруженном конфликте. *Ангиология и сосудистая хирургия. Журнал имени академика А.В. Покровского.* 2024; 30(2): 143-150. [Gavrilov E.K., Ramazanov A.Yu., Goncharov A.V., Lyabakh D.D., Khasanov A.R. Frequency and structure of combat gunshot vascular injury in an advanced third-medical organization in a modern armed conflict. *Angiology and Vascular Surgery. Journal named after Academician A.V. Pokrovsky.* 2024; 30(2): 143-150. (In Russ.)). <https://doi.org/10.33029/1027-6661-2024-30-2-143-150>

5. Sharrock A.E., Tai N., Perkins Z., White J.M., Remick K.N., Rickard R.F., et al. Management and outcome of 597 wartime penetrating lower extremity arterial injuries from an international military cohort. *J Vasc Surg.* 2019; 70(1): 224-232. <https://doi.org/10.1016/j.jvs.2018.11.024>

6. Kazantsev A.N. Surgical treatment of patients with false aneurysms of peripheral arteries after a shrapnel wound in a military field hospital in a combat zone. *Indian J Thorac Cardiovasc Surg.* 2025; 41(12): 1798-1803. <https://doi.org/10.1007/s12055-025-02080-w>

7. Михайлов И.П., Арустамян В.А., Козловский Б.В., Кунгурцев Е.В. Операции у больных с гигантскими ложными аневризмами артерий верхних конечностей (клинические наблюдения). *Ангиология и сосудистая хирургия. Журнал имени академика А.В. Покровского.* 2025; 31(3): 129-136. [Mikhaylov I.P., Arustamyan V.A., Kozlovskiy E.V., Kungurtsev E.V. Operations in patients with giant false aneurysms of upper-limb arteries. *Angiology and Vascular Surgery. Journal named after Academician A.V. Pokrovsky.* 2025; 31(3): 129-136. (In Russ.)). <https://doi.org/10.33029/1027-6661-2025-31-3-129-136>

8. Холматов В.Н., Казанцев А.Н., Болибок Н.В., Беляй Ж.М., Тенишев Р.Р., Гаптракипов И.Х. Хирургическое лечение минно-взрывного ранения с формированием ложной аневризмы подколенной артерии в условиях военно-полевого госпиталя зоны специальной военной операции. *Политравма.* 2025; (3): 44-50. [Kholmatov V.N., Kazantsev A.N., Bolibok N.V., Belyai Zh.M., Tenishev R.R., Gaptrakipov I.Kh. Surgical treatment of a mine-blast wound with the formation of a false aneurysm of the popliteal artery in the conditions of a field hospital of the special military operation zone. *Polytrauma.* 2025; (3): 44-50. (In Russ.)). <https://doi.org/10.24412/1819-1495-2025-3-44-50>

9. Кыштымыв С.А., Белов А.К., Симашко А.А., Григорьев Е.Г. Минно-взрывная травма коленного сустава с повреждением подколенной артерии. *Политравма.* 2025; (1): 41-45. [Kyshtymov S.A., Belov A.K., Simashko A.A., Grigoryev E.G. Mine-blast injury of the knee joint with damage to the popliteal artery. *Polytrauma.* 2025; (1): 41-45. (In Russ.)). <https://doi.org/10.24412/1819-1495-2025-1-41-45>

10. Казанцев А.Н., Вшивков К.Н., Попов А.А., Бушланов П.С., Гаптракипов И.Х., Павленко Н.А., и др. Ложная аневризма и артериовенозная фистула между подколенной

артерией и подколенной веной спустя год после осколочного ранения: хирургическая реконструкция в условиях военно-полевого госпиталя зоны специальной военной операции. *Сибирский журнал клинической и экспериментальной медицины.* 2025; 40(4): 220-226. [Kazantsev A.N., Vshivkov K.N., Popov A.A., Bushlanov P.S., Gaptrakipov I.Kh., Pavlenko N.A., et al. False aneurysm and arteriovenous fistula between the popliteal artery and popliteal vein one year after a shrapnel wound: Surgical reconstruction in a military field hospital in a special military operation zone. *Siberian Journal of Clinical and Experimental Medicine.* 2025; 40(4): 220-226. (In Russ.)). <https://doi.org/10.29001/2073-8552-2025-40-4-220-226>

11. Кыштымыв С.А., Муравьев П.И., Быков А.О., Григорьев Е.Г. Осколочное ранение голени. Ложная артериовенозная аневризма берцовых сосудов. *Политравма.* 2025; (4): 64-67. [Kyshtymov S.A., Muraviev P.I., Bykov A.O., Grigoryev E.G. Shell fragment injury of the leg. false arteriovenous aneurysm of the tibial vessels. *Polytrauma.* 2025; (4): 64-67. (In Russ.)). <https://doi.org/10.24412/1819-1495-2025-4-64-67>

12. Готье С.В., Захаревич В.М., Халилулин Т.А., Закирьянов А.Р., Кирьяков К.С., Сухачев А.А., и др. Способ хирургического лечения ложной аневризмы бедренной артерии. Патент № 2789746 Рос. Федерация. № 2022120782; заявл. 29.07.2022; опубл. 07.02.2023. [Gautier S.V., Zakharevich V.M., Khalilulin T.A., Zakiry-anov A.R., Kiryakov K.S., Sukhachev A.A., et al. *Method for surgical treatment of femoral artery false aneurysm.* Patent No. 2789746 of the Russian Federation. No. 2022120782; applied 29.07.2022; published 07.02.2023. (In Russ.)]

13. Тенишев Р.Р., Казанцев А.Н., Беляй Ж.М., Шишкин А.Г., Кошиль Ю.Е., Якимавичус Р.П., и др. Результаты хирургического лечения пациентов с ложными аневризмами периферических артерий в военно-полевом госпитале зоны специальной военной операции. *Российский кардиологический журнал.* 2025; 30(10S): 6577 [Tenishev R.R., Kazantsev A.N., Belyai Zh.M., Shishkin A.G., Koshil Yu.E., Yakimavichus R.P., et al. Surgical treatment of patients with peripheral artery pseudoaneurysm in a field hospital within Special Military Operation. *Russian Journal of Cardiology.* 2025; 30(10S): 6577. (In Russ.)). <https://doi.org/10.15829/15604071-2025-6477>

14. Муминжонова М.М.к., Антонов Г.И., Чмутин Г.Е., Миклашевич Э.Р., Мануковский В.А., Чмутин Е.Г., и др. Огнестрельные повреждения экстракраниального отдела каротидного бассейна с формированием ложной аневризмы. Клиническое наблюдение этапного лечения и обзор литературы. *Вестник неврологии, психиатрии и нейрохирургии.* 2025; 18(4(183)): 480-492. [Muminzhonova M.M.k., Antonov G.I., Chmutin G.E., Miklashevich E.R., Manukovskiy V.A., Chmutin E.G., et al. Gunshot wounds of the extracranial division of the carotid basin with the formation of false aneurysm. Clinical observation staged treatment and literature review. *Bulletin of Neurology, Psychiatry and Neurosurgery.* 2025; 18(4(183)): 480-492. (In Russ.)). <https://doi.org/10.33920/med-01-2504-07>

15. Яменсков В.В., Ушаков С.А., Филиппов А.В., Раков А.А., Иванов А.В. Современные возможности лечения

посттравматических ложных аневризм на этапе оказания специализированной медицинской помощи. *Медицинский вестник МВД*. 2024; 128(1): 11-16. [Yamenskov V.V., Ushakov S.A., Filipov A.V., Rakov A.A., Ivanov A.V. Modern options for treating posttraumatic pseudoaneurysms at the stage of specialized medical care. *MIA Medical Bulletin*. 2024; 128(1): 11-16. (In Russ.)]. [https://doi.org/10.52341/20738080\\_2024\\_128\\_1\\_11](https://doi.org/10.52341/20738080_2024_128_1_11)

16. Гаврилов Е.К., Зохранов Ф.И., Хубулава Г.Г. Ультразвуковое ангиосканирование в ранней диагностике боевой огнестрельной сосудистой травмы нижних конечностей. *Флебология*. 2023; 17(4): 320-328. [Gavrilov E.K., Zokhravov F.I., Khubulava G.G. Ultrasound in early diagnosis of combat gunshot vascular injury of the lower extremities. *Journal of Venous Disorders*. 2023; 17(4): 320-328. (In Russ.)]. <https://doi.org/10.17116/flebo202317041320>

17. Харченко О.Ю., Казанцев А.Н., Алексеев О.В., Махмудов Р.М., Холматов В.Н., Тенишев Р.Р. Удаление ложной посттравматической аневризмы подмышечной артерии в условиях отдельного медицинского аэромобильного отряда зоны специальной военной операции. *Хирургия. Журнал им. Н.И. Пирогова*. 2025; (6): 122-127. [Kharchenko O.Yu., Kazantsev A.N., Alekseev O.V., Makhmudov R.M., Kholmatorov V.N., Tenishev R.R. Resection of false posttraumatic aneurysm of the axillary artery within a separate medical airmobile detachment in special military operation zone. *Pirogov Russian Journal of Surgery*. 2025; (6): 122-127. (In Russ.)]. <https://doi.org/10.17116/hirurgia2025061122>

18. Муминжонова М.М.к., Антонов Г.И., Чмутин Г.Е., Чмутин Е.Г., Миклашевич Э.Р., Гладышев С.Ю., и др. Эндоваскулярное лечение посттравматической ложной крупной аневризмы S2-сегмента подключичной артерии: клинический случай и обзор литературы. *Вестник неврологии, психиатрии и нейрохирургии*. 2023; (9): 702-710. [Muminzhonova M.M.k., Antonov G.I., Chmutin G.E., Chmutin E.G., Miklashevich E.R., Gladyshev S. Yu., et al. Endovascular treatment of large posttraumatic false aneurysm of the S2 segment of the subclavian artery: Clinical case and literature review. *Bulletin of Neurology, Psychiatry and Neurosurgery*. 2023; (9): 702-710. (In Russ.)]. <https://doi.org/10.33920/med-01-2309-02>

19. Buxo Z., Rexroth J., Johnson B.S., Fessler R.D., Carron M. Pseudoaneurysm of the lingual artery in a patient with facial trauma from gunshot wounds. *J Craniofac Surg*. 2025; 36(2): e122-e124. <https://doi.org/10.1097/SCS.00000000000010788>

20. Мартиросян Б.Р., Заргаров К.В., Шургая Т.Д., Чехленков П.А., Кузнецов А.М., Мелконян Г.Г. Эндоваскулярное лечение ложной аневризмы ветви глубокой бедренной артерии после сочетанного минно-взрывного ранения. *Эндоваскулярная хирургия*. 2024; 11(4): 513-520. [Martirosyan B.R., Zargarov K.V., Shurgaya T.D., Chekhlenkov P.A., Kuznetsov A.M., Melkonyan G.G. Endovascular treatment of a false aneurysm of a branch of the deep femoral artery after a combined mine-explosion injury. *Russian Journal of Endovascular Surgery*. 2024; 11(4): 513-520. (In Russ.)]. <https://doi.org/10.24183/2409-4080-2024-11-4-513-520>

21. Баринов Е.В. Баллон-ассистированная эмболизация ложной аневризмы общей бедренной артерии с использованием микроспиралей. Сборник клинических случаев. Всероссийский саммит по кардиоваскулярным осложнениям «САМКО 2023». *Кардиологический вестник*. 2023; 18(3-2): 15-17. [Barinov E.V. Balloon-assisted embolization of a false aneurysm of the common femoral artery using microcoils. *Collection of clinical cases. All-Russian Summit on Cardiovascular Complications "SAMCO 2023". Russian Cardiology Bulletin*. 2023; 18(3-2): 15-17. (In Russ.)]. <https://doi.org/10.17116/Cardiobulletin202318032>

22. Жигало В.Н., Платонов С.А., Кандыба Д.В., Исаев К.Ш., Киселев М.А. Эмболизация ложной аневризмы малоберцовой артерии у пациента после эндоваскулярной реваскуляризации нижней конечности. Сборник клинических случаев. Всероссийский саммит по кардиоваскулярным осложнениям «САМКО 2023». *Кардиологический вестник*. 2023; 18(3-2): 45-46. [Zhigalo V.N., Platonov S.A., Kandyba D.V., Isaev K.Sh., Kiselev M.A. Embolization of a false aneurysm of the peroneal artery in a patient after endovascular revascularization of the lower limb. *Collection of clinical cases. All-Russian Summit on Cardiovascular Complications "SAMCO 2023". Russian Cardiology Bulletin*. 2023; 18(3-2): 45-46. (In Russ.)]. <https://doi.org/10.17116/Cardiobulletin202318032>

23. Кузнецов К.А., Ложкина Н.Г., Соинов И.А., Земель Д.С., Третьяков И.Р. Вариант хирургического лечения гигантской ятрогенной псевдоаневризмы плечевой артерии после чрескожного коронарного вмешательства. *Инновации в медицине и фармацевтике*. 2025; 2(2): 41-48. [Kuznetsov K.A., Lozhkina N.G., Soynov I.A., Zemel D.S., Tretyakov I.R. Surgical treatment of a giant iatrogenic brachial artery pseudoaneurysm after percutaneous coronary intervention. *Innovations in Medicine and Pharmacy*. 2025; 2(2): 41-48. (In Russ.)]. URL: <https://inovmedfarm.ru/index.php/inov/article/view/12> [date of access: 26.03.2026].

#### Информированное согласие на публикацию

Авторы получили письменное согласие пациента на анализ и публикацию медицинских данных.

#### Соответствие принципам этики

Протокол исследования был одобрен локальным этическим комитетом. Одобрение и процедуру проведения протокола получали по принципам Хельсинкской конвенции.

#### Конфликт интересов

Авторы декларируют отсутствие явных и потенциальных конфликтов интересов, связанных с публикацией настоящей статьи.

#### Informed consent for publication

Written consent was obtained from the patient for publication of relevant medical information within the manuscript.

#### Ethics approval

The study was approved by the local ethics committee. The approval and procedure for the protocol were obtained in accordance with the principles of the Helsinki Convention.

#### Conflict of interest

The authors declare no apparent or potential conflict of interest related to the publication of this article.

**Источник финансирования**

Авторы декларируют отсутствие внешнего финансирования для проведения исследования и публикации статьи.

**Вклад авторов**

Авторы в равной степени участвовали в подготовке публикации: разработка концепции статьи, получение и анализ фактических данных, написание и редактирование текста статьи, проверка и утверждение текста статьи. Авторы декларируют соответствие своего авторства международным критериям ICMJE.

**Информация об авторах**

**Казанцев Антон Николаевич** – военный врач, 36-й отдельный медицинский отряд (аэромобильный) воздушно-десантных войск Министерства обороны Российской Федерации, 153020, г. Иваново, ул. Окуловой, 84, Россия. ORCID: <https://orcid.org/0000-0002-1115-609X>

**Бушланов Павел Сергеевич** – военный врач, 36-й отдельный медицинский отряд (аэромобильный) воздушно-десантных войск Министерства обороны Российской Федерации, 153020, г. Иваново, ул. Окуловой, 84, Россия. ORCID: <https://orcid.org/0000-0001-7075-2599>

**Чаава Арон Игоревич** – военный врач, 36-й отдельный медицинский отряд (аэромобильный) воздушно-десантных войск Министерства обороны Российской Федерации, 153020, г. Иваново, ул. Окуловой, 84, Россия. ORCID: <https://orcid.org/0009-0007-6075-1024>

**Шенгелия Нодар Гиевич** – военный врач, 36-й отдельный медицинский отряд (аэромобильный) воздушно-десантных войск Министерства обороны Российской Федерации, 153020, г. Иваново, ул. Окуловой, 84, Россия. ORCID: <https://orcid.org/0009-0003-2319-3132>

**Эмбрехт Дмитрий Юрьевич** – военный врач, 36-й отдельный медицинский отряд (аэромобильный) воздушно-десантных войск Министерства обороны Российской Федерации, 153020, г. Иваново, ул. Окуловой, 84, Россия. ORCID: <https://orcid.org/0009-0005-4231-2795>

**Для переписки**

Казанцев Антон Николаевич, [dr.antonio.kazantsev@mail.ru](mailto:dr.antonio.kazantsev@mail.ru)

Получена 23.03.2026  
Принята 08.05.2026  
Опубликована 10.06.2026

**Funding source**

The authors declare no external funding for the study and publication of the article.

**Authors' contribution**

The authors participated equally in the preparation of the publication: concept development, obtaining and analyzing factual data, writing and editing the text of the article, checking and approving the text of the article. The authors declare their authorship to be in compliance with the international ICMJE criteria.

**Information about the authors**

**Anton N. Kazantsev** – Military Doctor, 36th Separate Medical Detachment (Airmobile) of the Airborne Troops of the Ministry of Defense of the Russian Federation, 153020, Ivanovo, Okulova str., 84, Russian Federation. ORCID: <https://orcid.org/0000-0002-1115-609X>

**Pavel S. Bushlanov** – Military Doctor, 36th Separate Medical Detachment (Airmobile) of the Airborne Troops of the Ministry of Defense of the Russian Federation, 153020, Ivanovo, Okulova str., 84, Russian Federation. ORCID: <https://orcid.org/0000-0001-7075-2599>

**Aron I. Chaava** – Military Doctor, 36th Separate Medical Detachment (Airmobile) of the Airborne Troops of the Ministry of Defense of the Russian Federation, 153020, Ivanovo, Okulova str., 84, Russian Federation. ORCID: <https://orcid.org/0009-0007-6075-1024>

**Nodar G. Shengelia** – Military Doctor, 36th Separate Medical Detachment (Airmobile) of the Airborne Troops of the Ministry of Defense of the Russian Federation, 153020, Ivanovo, Okulova str., 84, Russian Federation. ORCID: <https://orcid.org/0009-0003-2319-3132>

**Dmitry Yu. Embrekht** – Military Doctor, 36th Separate Medical Detachment (Airmobile) of the Airborne Troops of the Ministry of Defense of the Russian Federation, 153020, Ivanovo, Okulova str., 84, Russian Federation. ORCID: <https://orcid.org/0009-0005-4231-2795>

**Corresponding author**

Anton N. Kazantsev, [dr.antonio.kazantsev@mail.ru](mailto:dr.antonio.kazantsev@mail.ru)

Received 23.03.2026  
Accepted 08.05.2026  
Published 10.06.2026

<https://doi.org/10.57256/2949-0715-2026-5-2-83-89>



## ОТДАЛЁННЫЕ РЕЗУЛЬТАТЫ ОПЕРАЦИИ АОРТОКОРОНАРНОГО ШУНТИРОВАНИЯ С ИСПОЛЬЗОВАНИЕМ ЛУЧЕВОЙ АРТЕРИИ И ГОЛОВНОЙ ВЕНЫ, ВЫДЕЛЕННЫХ НА ОДНОМ ПРЕДПЛЕЧЬЕ У БОЛЬНОГО С ОГРАНИЧЕННЫМИ ВОЗМОЖНОСТЯМИ ВЫБОРА КОНДУИТА

Подкаменный В.А.

Иркутская государственная медицинская академия последипломного образования – филиал Российской медицинской академии непрерывного профессионального образования, 664049, г. Иркутск, Юбилейный, 100, Россия

Иркутская ордена «Знак почёта» областная клиническая больница, 664049, г. Иркутск, Юбилейный, 100, Россия

### АННОТАЦИЯ

**Актуальность.** Выбор шунта является одной из нерешённых проблем коронарной хирургии. Использование для шунтирования передней межжелудочковой артерии левой внутренней грудной артерии является «золотым стандартом», но возникает вопрос о кондуитах второго и третьего порядка. В качестве кондуитов рассматриваются лучевая, правая внутренняя грудная и правая желудочно-сальниковая артерии. Об использовании нижней эпигастральной и селезёночной артерий имеется немного сообщений. При этом артериальные шунты имеют различные отдалённые результаты по проходимости. Из вен часто используется большая подкожная вена бедра и редко – пупочная и головная вена (*vena cephalica*). Доказанные преимущества артериальных шунтов перед венозными нередко не могут быть реализованы на практике у ряда больных в силу различных обстоятельств.

**Целью** сообщения является демонстрация отдалённых результатов операции аортокоронарного шунтирования с использованием лучевой артерии и головной вены, выделенных на одном из предплечий у больного с ограниченными возможностями выбора кондуита.

**Клиническое наблюдение.** В условиях ограниченного выбора кондуита у больного при выполнении операции аортокоронарного шунтирования использованы лучевая артерия и головная вена, выделенные на одном из предплечий. Продемонстрирована удовлетворительная проходимость шунтов через 3,9 года после операции.

**Заключение.** Результат позволяет рассматривать данный метод шунтирования приемлемым при отсутствии других кондуитов.

**Ключевые слова:** головная вена, лучевая артерия, кондуит, коронарное шунтирование

**Для цитирования:** Подкаменный В.А. Отдалённые результаты операции аортокоронарного шунтирования с использованием лучевой артерии и головной вены, выделенных на одном предплечье у больного с ограниченными возможностями выбора кондуита. *Байкальский медицинский журнал*. 2026; 5(2): 83-89. <https://doi.org/10.57256/2949-0715-2026-5-2-83-89>

## LONG-TERM RESULTS OF CORONARY ARTERY BYPASS GRAFTING USING THE RADIAL ARTERY AND CEPHALIC VEIN ISOLATED ON ONE FOREARM IN A PATIENT WITH LIMITED CONDUIT SELECTION

Vladimir A. Podkamennyy

Irkutsk State Medical Academy of Postgraduate Education – Branch Campus of the Russian Medical Academy of Continuing Professional Education, 664049, Irkutsk, Yubileiny, 100, Russian Federation  
Irkutsk Regional Clinical Hospital, 664049, Yubileiny, 100, Russian Federation

---

### ABSTRACT

**Background.** Bypass graft selection remains unresolved issue in coronary surgery. The use of the left internal mammary artery for bypass grafting of the left anterior descending coronary artery is the “gold standard”, but the problem of second- and third-order conduits arises. The radial, right internal mammary, and right gastroepiploic arteries are considered as conduits. There are few reports on the use of the inferior epigastric and splenic arteries. Furthermore, arterial bypass grafts have variable long-term patency results. The long saphenous vein of the femur is frequently used, while the umbilical and cephalic veins are less commonly used. The proven advantages of arterial bypass grafts over venous ones often cannot be realized in practice in some patients due to various circumstances.

**The aim** of this report is to demonstrate the long-term results of coronary artery bypass grafting using the radial artery and cephalic vein isolated in one forearm in a patient with limited conduit selection.

**Clinical case description.** Due to limited conduit options, the radial artery and cephalic vein isolated from one forearm were used in a patient undergoing coronary artery bypass grafting. Satisfactory graft patency was demonstrated 3.9 years after surgery.

**Conclusion.** The results allow this bypass method to be considered acceptable in the absence of other conduits.

**Key words:** *radial artery, cephalic vein, coronary artery bypass grafting, conduits*

**For citation:** Podkamennyy V.A. Long-term results of coronary artery bypass grafting using the radial artery and cephalic vein isolated on one forearm in a patient with limited conduit selection. *Baikal Medical Journal*. 2026; 5(2): 83-89. <https://doi.org/10.57256/2949-0715-2026-5-2-83-89>

## ВВЕДЕНИЕ

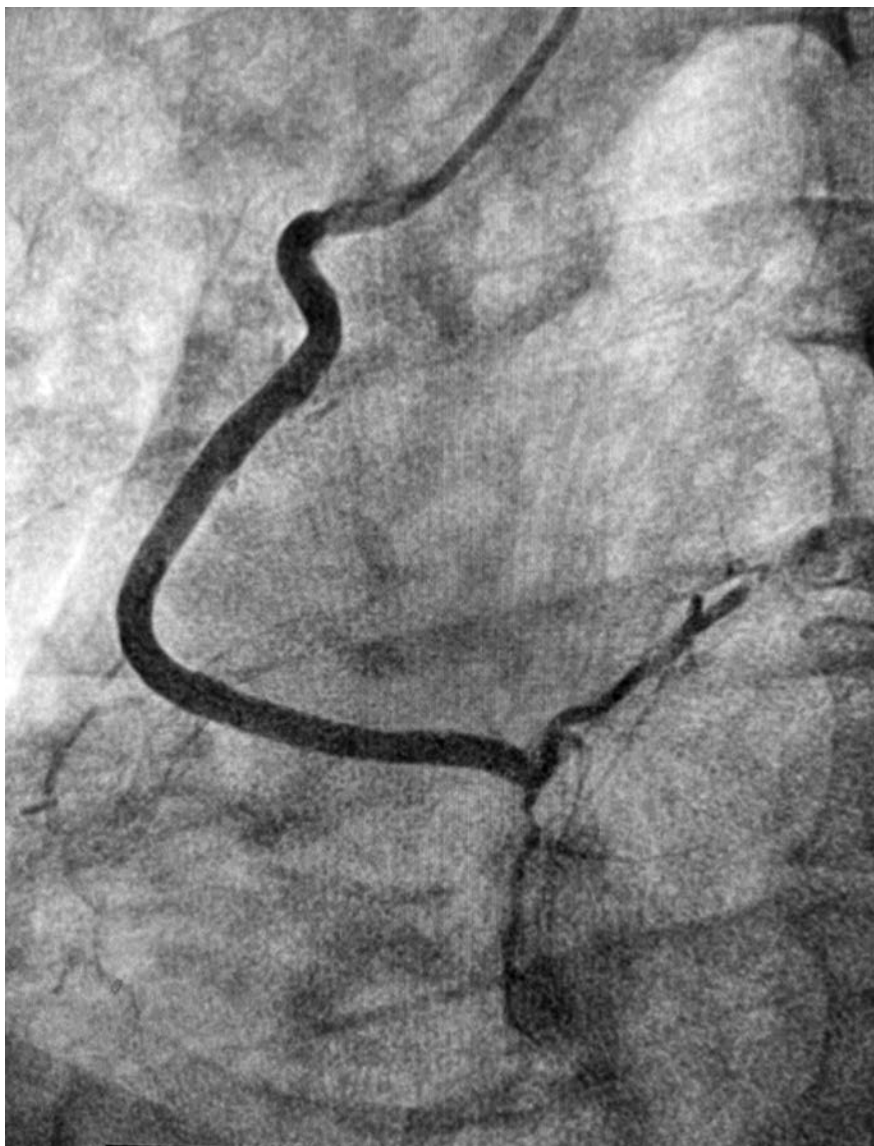
Выбор шунта является одним из факторов, определяющих отдалённые результаты операции коронарного шунтирования (КШ) [1, 2].

В случае невозможности использования в качестве шунтов левой и (или) правой внутренней грудной артерии для шунтирования предлагают другие артерии. Чаще выделяется лучевая (ЛА) и правая желудочно-сальниковая артерия, в единичных наблюдениях – нижняя эпигастральная или селезёночная. Из вен для КШ часто используется большая подкожная вена бедра (БПВБ) и редко – пупочная и головная вены (*vena cephalica*). Ранее мы публиковали данные по использованию при КШ головной вены (ГВ) у 33 больных ишемической болезнью сердца. При этом отдалённые результаты по проходимости ГВ были изучены только у двоих больных в сроки 4 и 19 месяцев после операции [3].

## КЛИНИЧЕСКОЕ НАБЛЮДЕНИЕ

Приводим наблюдение, в котором при выполнении операции КШ в качестве шунтов использовались ГВ и ЛА, выделенные на одном предплечье.

Пациент А., 61 год, госпитализирован в кардиохирургическое отделение Иркутской ордена «Знак почёта» областной клинической больницы 16.01.2019 с диагнозом: Ишемическая болезнь сердца. Стабильная стенокардия, III функциональный класс (ФК). Постинфарктный кардиосклероз. Состояние после стентирования правой коронарной артерии (ПКА). Многососудистое поражение коронарного русла. Хроническая сердечная недостаточность степени 2А, II функциональный класс согласно Нью-Йоркской кардиологической ассоциации (NYHA, New York Heart Association). Гипертоническая болезнь 3-й стадии, риск 4. Сахарный диабет 2-го типа, целевой уровень гликированного гемогло-



**Рис. 1.** Шунт (*vena cephalica*) в передней межжелудочковой артерии

**Fig. 1.** Anterior interventricular artery bypass (from *vena cephalica*)

бина менее 7,5 %. Ожирение 1-й степени. Истинная экзема. Хроническая стадия.

В 2016 г. больному выполнено стентирование ПКА. По данным коронарографии (ККГ) определяется стеноз более 75 % в передней межжелудочковой артерии после отхождения 2-й диагональной ветви. В ПКА имеется рестеноз в стентах в проксимальном сегменте более 75 %, в среднем сегменте – более 50 %, в заднем (боковой ветви ПКА) – более 50 %.

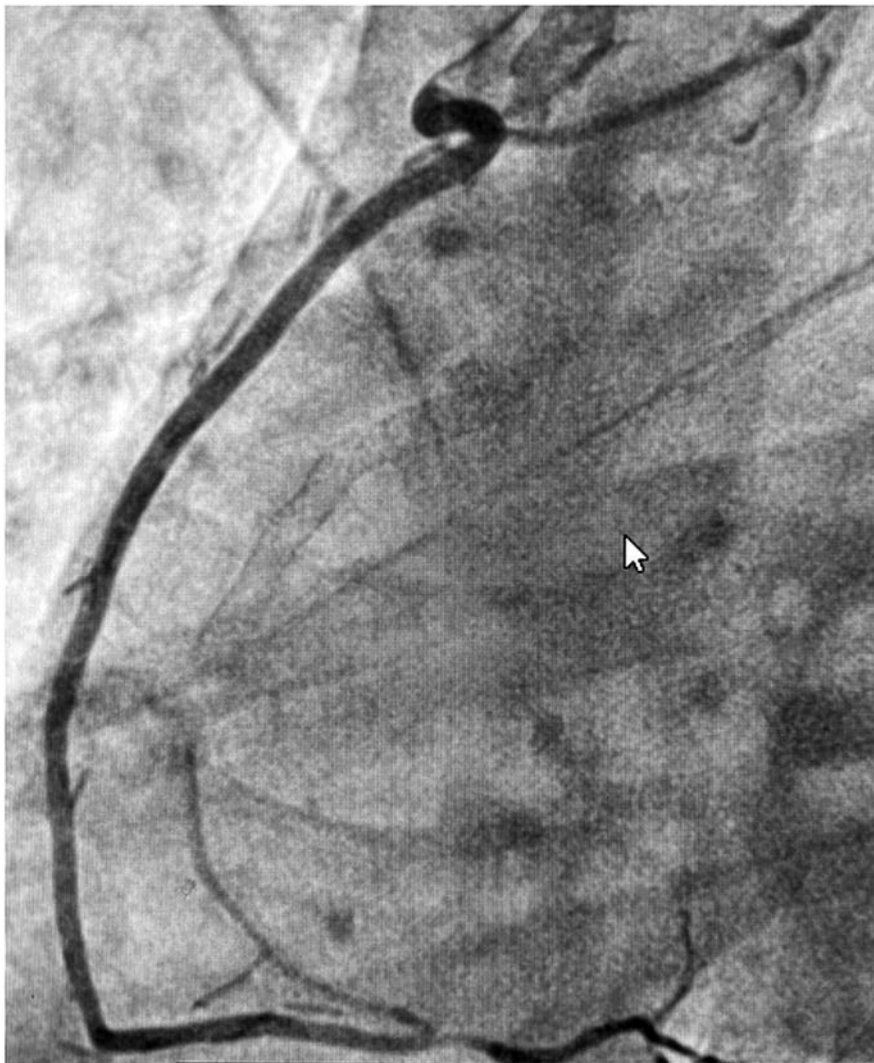Больной длительное время страдает экземой. При осмотре на верхних и нижних конечностях и туловище имеются обширные участки эритемы с чешуйками и экскориациями. На левом предплечье изменения кожи были менее выражены, чем на нижних конечностях. Решено отказаться от выделения БПВБ и использовать для шунтирования левую внутреннюю грудную артерию (ЛВГА) и левую ЛА. Положительная проба Аллена отмечается слева.

16.01.2019 выполнена операция – аортокоронарное шунтирование передней межжелудочковой артерии и правой коронарной артерии без искусственного кровообращения.

После выполнения продольной серединой стернотомии выделена ЛВГА. При измерении прямым методом кровотока по выделенной ЛВГА составил 10 мл/мин. После проведения мероприятий по профилактике спазма ЛВГА путём введения в просвет сосуда раствора папаверина объём кровотока не увеличился. Решено отказаться от использования ЛВГА и выделить на левом предплечье ГВ и ЛА.

После выделения кондуитов выполнено коронарное шунтирование (КШ) передней межжелудочковой артерии в межжелудочковом сегменте с помощью ГВ и ЛА, КШ ПКА в третьем сегменте. Послеоперационный период протекал без особенностей, больной выписан на 7-е сутки после операции.

Через 3 года 9 месяцев после операции выполнена контрольная ККГ. Данные шунтографии приведены на рисунках 1, 2. Отмечаются удовлетворительно функционирующие шунты как в левой, так и в правой коронарных артериях. Контуры шунтов ровные, признаки гиперплазии интимы, кальциноза или тромбоза шунта отсутствуют.



**Рис. 2.** Шунт (лучевая артерия) в правой коронарной артерии

**Fig. 2.** Right coronary artery bypass (from radial artery)

При осмотре верхней конечности, на предплечье которой выделялись ЛА и ГВ, признаки артериальной или венозной недостаточности отсутствуют.

## ОБСУЖДЕНИЕ

ЛВГА в меньшей степени, чем другие артерии, подвержена атеросклерозу. Это делает ЛВГА идеальным кондуитом при КШ [4, 5].

При этом в случае многососудистого поражения неизбежно возникает вопрос об артериальных кондуитах второго порядка [6]. Одним из них является ЛА. В ЛА, как в кондуите резерва, атеросклероз развивается в 16 % случаев. Частота атеросклероза ЛВГА, по данным различных авторов, ниже и составляет 2,5–7 % [7].

В нашем наблюдении пришлось отказаться от использования ЛВГА, так как кровоток по ней, измеренный прямым методом, был критически небольшой и составлял 10 мл/мин. Поэтому пришлось рассматривать вопрос об использовании ЛА как кондуита резерва. Вопрос об использовании ЛА при операциях КШ на сегодняшний день достаточно хорошо изучен. ЛА является артерией мышечного типа. Средний слой ЛА отличается от других артериальных кондуитов тем, что он хорошо выражен и состоит из большого количества гладкомышечных клеток. Поэтому ЛА нередко подвержена спазму и кальцификации [8]. Кроме этого, в среднем слое ЛА чаще, чем в других артериях, развивается артериосклероз Менкеберга. Несмотря на это, ЛА имеет ряд преимуществ, таких как удовлетворительная длина, сравнимый с БПВБ диаметр, устойчивость к «перекруту» из-за выраженной анатомо-гистологической структуры. Всё это делает ЛА предпочтительной в качестве второго кондуита [9].

Отдалённая проходимость ЛА уступает ЛВГА. В вопросе о проходимости ЛА по сравнению с венозным кондуитом, согласно данным последних крупных исследований, нет единого мнения. По данным исследования RAPCO, ЛА не имеет клинических и ангиографических преимуществ перед правой ВГА и БПВБ в сроки до 5 лет [10].

В последующих исследованиях RAPS 5-летние сроки ангиографических наблюдений показали, что с использованием ЛА отмечается снижение частоты окклюзии шунта по сравнению с БПВБ [11]. F. Maestru и соавт. на основании 10-летнего обзора литературы приходят к выводу о том, что ЛА имеет преимущества перед БПВБ и может рассматриваться как кондуит третьего порядка [12].

При использовании артериальных кондуитов необходимо учитывать склонность артерий к спазму, отсутствующую у БПВБ. Это требует медикаментозной коррекции как во время забора кондуита, так и в послеоперационном периоде.

В отличие от артериальных кондуитов, эндотелий венозных шунтов при воздействии высокого ар-

териального давления подвергается выраженным изменениям, которые приводят к фиброзной гиперплазии интимы, а также к атеросклерозу с изъязвлением и тромбозу кондуита. Если тромбоз маммаро-коронарного шунта в течение года после операции составляет 6,4 %, а шунта из ЛА – 9,9 %, то шунты из БПВБ тромбируются в 10,4 % наблюдений [1].

Некоторые авторы лучшие результаты по проходимости артериальных шунтов объясняют не только устойчивостью артерий к воздействию высокого артериального давления, но и выделением эндотелием артерии простаглицина и оксида азота. Эти компоненты вызывают вазодилатацию и ингибируют функцию тромбоцитов [13].

В Рекомендациях ESC/EACTS (European Society of Cardiology/European Association for Cardio-Thoracic Surgery) по реваскуляризации миокарда отмечается, что использование ЛА по сравнению с БПВБ предпочтительнее при шунтировании КА со стенозом высокой степени, а также показано у больных с сомнительным венозным трансплантантом (класс рекомендаций IB) [14].

В нашем наблюдении в связи с обширными участками эритемы с чешуйками и эксфолиациями на нижних конечностях БПВБ не выделялась. Оставалась ГВ на предплечье, где выделялась ЛА.

Вопрос об использовании в качестве шунтов при КШ ГВ является наименее изученным. Наиболее полным на сегодняшний день является метаанализ, представленный M. Purohit и соавт. [15]. Авторами проанализированы 219 работ, в которых оценивается использование ГВ в сосудистой хирургии и при операциях КШ. В большинстве сообщений ГВ применялась в сосудистой хирургии. Для шунтирования КА головная вена использовалась в 181 наблюдении.

Основными недостатками ГВ по сравнению с БПВБ являются её меньший диаметр и худшие отдалённые результаты по проходимости. По данным D.S. Wijnberg и соавт., проходимость ГВ в течение 4,6 года после операции составляла 47 %, БПВБ – 77 % [16].

Несмотря на это, ГВ является одним из альтернативных кондуитов. Мы в силу невозможности выделения других кондуитов использовали ГВ для шунтирования передней межжелудочковой артерии.

## ЗАКЛЮЧЕНИЕ

В нашем наблюдении ограниченный выбор шунтов был определён наличием изменений кожи, связанных с хронической экземой. По этой причине выделение БПВБ исключалось. Использование правой ЛА также исключалось из-за выраженных изменений кожи предплечья и изменений ЛА после проведения ККГ лучевым доступом. Поэтому планировалось использовать ЛВГА и как кондуит второго порядка – ЛА с левого предплечья, где изменения

кожи позволяли выделить кондуит. Во время операции после выделения ЛВГА и проведения мероприятий по профилактике спазма кровотоков по шунту был неудовлетворительным. Поэтому решено на левом предплечье дополнительно к ЛА выделить ГВ. Контрольная ККГ, выполненная через 3,9 года после операции, показала удовлетворительную проходимость шунтов без признаков дегенеративных изменений как в ЛА, так и в ГВ. Это позволяет рассматривать использование данного метода при отсутствии других кондуитов.

## ЛИТЕРАТУРА / REFERENCES

1. Alboom M., Browne A., Sheth T., Zheng Z., Dagenais F., Noiseux N., et al. Conduit selection and early graft failure in coronary artery bypass surgery: A post hoc analysis of the Cardiovascular Outcomes for People Using Anticoagulation Strategies (COMPASS) coronary artery bypass grafting study. *J Thorac Cardiovasc Surg.* 2023; 165(3): 1080-1089. e1. <https://doi.org/10.1016/j.jtcvs.2022.05.028>
2. Gaudino M., Di Franco A., Bhatt D.L., Alexander J.H., Abbate A., Azzalini L., et al. The association between coronary graft patency and clinical status in patients with coronary artery disease. *Eur Heart J.* 2021; 42(14): 1433-1441. <https://doi.org/10.1093/eurheartj/ehab096>
3. Подкаменный В.А., Желтовский Ю.В., Шаравин А.А., Лиханди Д.И., Вырупаев А.В., Бородашкина С.Ю. Головная вена (vena cephalica) как резервный кондуит при операциях коронарного шунтирования у больных ИБС. *Сибирский медицинский журнал (Иркутск).* 2016; 142(3): 22-25. [Podkamenny V.A., Zheltovskiy Yu.V., Sharavin A.A., Likhandi D.I., Vyrupev A.V., Borodashkina S. Yu. Using of cephalic vein as reserve conduit in coronary artery bypass grafting. *Siberian Medical Journal (Irkutsk).* 2016; 142(3): 22-25. (In Russ.).]
4. Thuan P.Q., Chuong P.T.V., Nam N.H., Dinh N.H. Coronary artery bypass surgery: Evidence-based practice. *Cardiol Rev.* 2025; 33(4): 344-351. <https://doi.org/10.1097/CRD.0000000000000621>
5. Sabik J.F. 3rd, Lytle B.W., Blackstone E.H., Houghtaling P.L., Cosgrove D.M. Comparison of saphenous vein and internal thoracic artery graft patency by coronary system. *Ann Thorac Surg.* 2005; 79(2): 544-551. <https://doi.org/10.1016/j.athoracsur.2004.07.047>
6. Yokoyama Y., Takagi H., Kuno T. Graft patency of a second conduit for coronary artery bypass surgery: A network meta-analysis of randomized controlled trials. *Semin Thorac*

*Cardiovasc Surg.* 2022; 34(1): 102-109. <https://doi.org/10.1053/j.semtevs.2021.02.002>

7. Ozkan S., Akay T.H., Gultekin B., Aslim E., Arslan A., Ozdemir B.H., et al. Atherosclerosis of radial and internal thoracic arteries used in coronary bypass: Atherosclerosis in arterial grafts. *J Card Surg.* 2007; 22(5): 385-389. <https://doi.org/10.1111/j.1540-8191.2007.00431.x>

8. Barner H.B. Conduits for coronary bypass: Arteries other than the internal thoracic artery's. *Korean J Thorac Cardiovasc Surg.* 2013; 46(3): 165-177. <https://doi.org/10.5090/kjtes.2013.46.3.165>

9. Gaudino M., Audisio K., Di Franco A., Alexander J.H., Kurlansky P., Boening A., et al. Radial artery versus saphenous vein versus right internal thoracic artery for coronary artery bypass grafting. *Eur J Cardiothorac Surg.* 2022; 62(1): ezac345. <https://doi.org/10.1093/ejcts/ezac345>

10. Buxton B.F., Raman J.S., Ruengsakulrach P., Gordon I., Rosalion A., Bellomo R., et al. Radial artery patency and clinical outcomes: Five-year interim results of a randomized trial. *J Thorac Cardiovasc Surg.* 2003; 125(6): 1363-1371. [https://doi.org/10.1016/s0022-5223\(02\)73241-8](https://doi.org/10.1016/s0022-5223(02)73241-8)

11. Deb S., Cohen E.A., Singh S.K., Une D., Laupacis A., Fremes S.E., et al. Radial artery and saphenous vein patency more than 5 years after coronary artery bypass surgery: Results from RAPS (Radial Artery Patency Study). *J Am Coll Cardiol.* 2012; 60(1): 28-35. <https://doi.org/10.1016/j.jacc.2012.03.037>

12. Maestri F., Formica F., Galligani A., Gripshi F., Nicolini F. Radial artery versus saphenous vein as third conduit in coronary artery bypass graft surgery for multivessel coronary artery disease: A ten-year literature review. *Acta Biomed.* 2022; 93(2): e2022049. <https://doi.org/10.23750/abm.v93i2.11370>

13. He G.W. Arterial grafts: Clinical classification and pharmacological management. *Ann Cardiothorac Surg.* 2013; 2(4): 507-518. <https://doi.org/10.3978/j.issn.2225-319X.2013.07.12>

14. Neumann F.J., Sousa-Uva M., Ahlsson A., Alfonso F., Banning A.P., Benedetto U., et al. 2018 ESC/EACTS Guidelines on myocardial revascularization. *Eur Heart J.* 2019; 40(2): 87-165. doi: 10.1093/eurheartj/ehy394

15. Purohit M., Dunning J. Do coronary artery bypass grafts using cephalic veins have a satisfactory patency? *Interact Cardiovasc Thorac Surg.* 2007; 6(2): 251-254. <https://doi.org/10.1510/icvts.2006.149104>

16. Wijnberg D.S., Boeve W.J., Ebels T., van Gelder I.C., van den Toren E.W., Lie K.I., et al. Patency of arm vein grafts used in aorto-coronary bypass surgery. *Eur J Cardiothorac Surg.* 1990; 4(9): 510-513. [https://doi.org/10.1016/1010-7940\(90\)90176-z](https://doi.org/10.1016/1010-7940(90)90176-z)

### Информированное согласие на публикацию

Автор получил письменное согласие пациента на анализ и публикацию медицинских данных.

### Соответствие принципам этики

Протокол исследования был одобрен локальным этическим комитетом. Одобрение и процедуру проведения протокола получали по принципам Хельсинкской конвенции.

### Informed consent for publication

Written consent was obtained from the patient for publication of relevant medical information within the manuscript.

### Ethics approval

The study was approved by the local ethics committee. The approval and procedure for the protocol were obtained in accordance with the principles of the Helsinki Convention.

**Конфликт интересов**

Автор декларирует отсутствие явных и потенциальных конфликтов интересов, связанных с публикацией настоящей статьи.

**Источник финансирования**

Автор декларирует отсутствие внешнего финансирования для проведения исследования и публикации статьи.

**Информация об авторе**

**Подкаменный Владимир Анатольевич** – д.м.н., профессор кафедры хирургии, сердечно-сосудистой хирургии и клинической ангиологии, Иркутская государственная медицинская академия последипломного образования – филиал Российской медицинской академии непрерывного профессионального образования, 664049, г. Иркутск, Юбилейный, 100, Россия; врач – сердечно-сосудистый хирург, Иркутская ордена «Знак почёта» областная клиническая больница, 664049, г. Иркутск, Юбилейный, 100, Россия.

ORCID: <https://orcid.org/0000-0002-3465-792X>

**Для переписки**

Подкаменный Владимир Анатольевич, [pvdm@inbox.ru](mailto:pvdm@inbox.ru)

Получена 16.03.2026

Принята 14.05.2026

Опубликована 10.06.2026

**Conflict of interest**

The author declares no apparent or potential conflict of interest related to the publication of this article.

**Funding source**

The author declares no external funding for the study and publication of the article.

**Information about the author**

**Vladimir A. Podkamenny** – Dr. Sci. (Med.), Professor at the Department of Surgery, Cardiovascular Surgery, and Clinical Angiology, Irkutsk State Medical Academy of Postgraduate Education – Branch Campus of the Russian Medical Academy of Continuing Professional Education, 664049, Irkutsk, Yubileiny, 100, Russian Federation; Cardiovascular Surgeon, Irkutsk Regional Clinical Hospital, 664049, Yubileiny, 100, Russian Federation.  
ORCID: <https://orcid.org/0000-0002-3465-792X>

**Corresponding author**

Vladimir A. Podkamenny, [pvdm@inbox.ru](mailto:pvdm@inbox.ru)

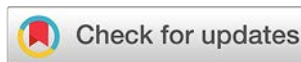Received 16.03.2026

Accepted 14.05.2026

Published 10.06.2026

## ПОЗДРАВЛЕНИЯ С ЮБИЛЕЕМ ANNIVERSARIES

<https://doi.org/10.57256/2949-0715-2026-5-2-90-96>



### ЛЕГЕНДА ЗДРАВООХРАНЕНИЯ ИРКУТСКОЙ ОБЛАСТИ. К 100-ЛЕТИЮ СО ДНЯ РОЖДЕНИЯ А.Е. АМБРОСОВОЙ

Крупская Т.С., Птичкина О.И., Прокопьева О.В.

Иркутский государственный медицинский университет, 664003, г. Иркутск, ул. Красного Восстания, 1, Россия

#### АННОТАЦИЯ

**Актуальность.** Освещение деятельности легендарного врача и наставника необходимо для сохранения непрерывной связи поколений и традиций в медицине. В статье приводятся сведения о жизни, врачебном и педагогическом труде выдающегося педиатра, Заслуженного врача Российской Федерации Александры Ефимовны Амбросовой – кандидата медицинских наук, ассистента кафедры детских болезней (1961–1987 гг.) Иркутского государственного медицинского института.

**Результаты.** Профессиональная деятельность А.Е. Амбросовой на протяжении всей её трудовой жизни связана с педиатрией. Ценный практический опыт Александра Ефимовна приобрела на педиатрическом участке, затем возглавила детскую поликлинику, а после заведовала инфекционным отделением Иркутской городской Ивано-Матрёнинской детской клинической больницы. Многие годы она бессленно служила своему делу внештатным детским инфекционистом не только Иркутской области, но и Республики Бурятия, Забайкальского края, участвовала в ликвидации 140 вспышек инфекционных заболеваний. Особое внимание Александра Ефимовна уделяла вопросам грудного вскармливания и правильного ухода за ребёнком, проблемам профилактики заболеваний у детей и повышения резистентности детского организма к инфекциям. Защитила кандидатскую диссертацию на тему «Особенности клинического течения и диагностики дизентерии у детей раннего возраста при сочетании с острыми респираторными вирусными заболеваниями». Является автором более 30 печатных научных и учебно-методических работ по педиатрии. Как сотрудник кафедры детских болезней Иркутского государственного медицинского института с высокой ответственностью проводила активную работу по подготовке будущих педиатров в субординатуре, клинической ординатуре. Ученики А.Е. Амбросовой, высокопрофессиональные педиатры, являются фундаментальной основой педиатрической школы Иркутска и Иркутской области.

**Заключение.** Александра Ефимовна Амбросова внесла большой вклад в развитие Иркутской школы педиатрии и систему оказания помощи детям. Приняла активное участие в организации педиатрического факультета Иркутского государственного медицинского университета. Указом Президента Российской Федерации от 23.07.1996 отмечена почётным званием «Заслуженный врач Российской Федерации», награждена медалями «Ветеран труда», «За трудовое отличие», «За доблестный труд в Великой Отечественной войне 1941–1945 гг.».

**Ключевые слова:** история медицины, личность в медицине, биография, А.Е. Амбросова, педиатрия

**Для цитирования:** Крупская Т.С., Птичкина О.И., Прокопьева О.В. Легенда здравоохранения Иркутской области. К 100-летию со дня рождения А.Е. Амбросовой. *Байкальский медицинский журнал*. 2026; 5(2): 90-96. <https://doi.org/10.57256/2949-0715-2026-5-2-90-96>

## A LEGEND OF IRKUTSK REGION HEALTHCARE. ON THE 100TH ANNIVERSARY OF ALEXANDRA E. AMBROSOVA'S BIRTH

Tamara S. Krupskaya, Oksana I. Ptichkina, Olga V. Prokopeva

Irkutsk State Medical University, 664003, Irkutsk, Krasnogo Vosstaniya str., 1, Russian Federation

### ABSTRACT

**Background.** Covering the work of a legendary physician and mentor is essential to preserving the continuity of generations and traditions in medicine. This article provides information about the life, medical, and teaching work of the outstanding pediatrician, Honored Doctor of the Russian Federation Alexandra Efimovna Ambrosova, Cand. Sci. (Med.), Associate Professor at the Department of Pediatric Diseases (1961–1987) of Irkutsk State Medical Institute.

**Results.** Alexandra E. Ambrosova's career has been focused on pediatrics. Alexandra Efimovna gained valuable practical experience working as a physician in the district covered by pediatric care, then headed a children's clinic, and subsequently headed the department of infectious diseases of the Irkutsk City Ivano-Matryoninskaya Children's Clinical Hospital. For many years, she served as a freelance pediatric specialist in infectious diseases not only in the Irkutsk Region but also in the Republic of Buryatia and the Zabaykalsky Krai, participating in the elimination of 140 infectious disease outbreaks. Alexandra Efimovna focused on problems of breastfeeding and proper childcare, prevention of pediatric diseases, and enhancing children's resistance to infections. She defended her Candidate's dissertation "Characteristics of the clinical course and diagnosis of dysentery in children combined with acute respiratory viral infections". She is the author of over 30 published scientific and educational works on pediatrics. As a member of the Department of Pediatric Diseases of Irkutsk State Medical Institute, she was responsible for training future pediatricians in their sub-residency and clinical residency programs. A.E. Ambrosova's students, highly qualified pediatricians, form the foundation of the pediatric school of Irkutsk and the Irkutsk Region.

**Conclusion.** Alexandra Efimovna Ambrosova made a significant contribution to the development of the Irkutsk school of pediatrics and the system of childcare. She played an active role in establishing the Faculty of Pediatrics at Irkutsk State Medical University. By the Decree of the President of the Russian Federation of July 23, 1996, she was awarded the honorary title of "Honored Doctor of the Russian Federation" and the medals "Veteran of Labor", "For Distinguished Labor", and "For Valorous Labor in the Great Patriotic War of 1941–1945".

**Key words:** *history of medicine, personality in medicine, biography, Alexandra E. Ambrosova, pediatrics*

**For citation:** Krupskaya T.S., Ptichkina O.I., Prokopeva O.V. A legend of Irkutsk Region healthcare. On the 100th anniversary of Alexandra E. Ambrosova's birth. *Baikal Medical Journal*. 2026; 5(2): 90-96. <https://doi.org/10.57256/2949-0715-2026-5-2-90-96>



**Александра Ефимовна Амбросова,**  
ассистент кафедры детских болезней ИГМИ  
(1961–1987 гг.)

6 ноября 2025 года исполнилось 100 лет со Дня рождения замечательного человека, выдающегося врача-педиатра, талантливого Учителя Александры Ефимовны Амбросовой.

Местом рождения Александры Ефимовны является Заларинский район Иркутской области, село Бабогай. Её мать, оставшись вдовой с двумя детьми в 22-летнем возрасте, решается на смелый шаг: выходит замуж за вдовца с семью детьми на руках, мать которых умерла в родах. Выйдя замуж за отца этих сирот, она всех детей окружила любовью и заботой, совершенно не делая различий между своими и чужими. В этом браке родилось ещё пятеро детей. Самой младшей из них (четырнадцатым ребёнком в семье) была Александра. С ранних лет Александра Ефимовна познала нужду и тяжёлый труд. Тогда многим семьям приходилось непросто. Пройденные испытания послужили ей хорошей закалкой.

Саша училась в школе на «хорошо» и «отлично», мечтала стать учителем, но помешала война. Стремление помочь фронту побудило её после завершения обучения на курсах медсестёр пойти добровольцем на службу в армию. Она не могла оставаться в стороне – почти все её сверстники ушли на войну, и никто не вернулся. Неполные 17 лет не позволили попасть

на передовую, и Александра продолжила учёбу, совмещая её с работой медицинской сестрой в госпитале. Страдания раненых, их стоны, помощь персоналу при перевязках и наложении гипса стали поворотными. Именно тогда Александра осознала, что её истинное призвание – медицина [1–3].

Окончив десятый класс, она успешно прошла вступительные экзамены в Иркутский государственный медицинский институт (ИГМИ) на лечебный факультет, продолжая работать в госпитале во время учёбы. В 1947 г. с дипломом врача Александра Ефимовна получила направление в медсанчасть Иркутского авиационного завода. Там, встав перед выбором между хирургией, педиатрией и патологической анатомией, предложенным начальником медсанчасти Ванифатием Артемьевичем Берденниковым, она остановилась на педиатрии. В своих воспоминаниях первые шаги в профессии педиатра Александра сравнивала с «первыми шагами ребёнка». Было очень непросто: работа участковым педиатром на огромном участке на 3000 детей плюс работа в роддоме в качестве неонатолога и врача-педиатра в кишечном отделении.

Начало трудовой деятельности у Александры Ефимовны совпало с началом семейной жизни.

В 1947 г. она выходит замуж за студента горного института Адольфа Ивановича Филуса, внука знаменитого сибирского садовода Августа Карловича Томсона. Когда читаешь её воспоминания, отдаёшь должное интеллигентности, душевности, мудрости этой женщины, умению быть благодарной судьбе. С какой теплотой она отзывалась об Августе Карловиче! В своей книге «Из жизни педиатра» Александра Ефимовна вспоминала, что те годы стали для неё самыми счастливыми в жизни – она чувствовала себя маленькой хозяйкой просторного дома и узнала, насколько уважительно мужчины-латыши относятся к женщине. Август Карлович проявлял особые тепло и заботу, каждое утро делал Александре кофе и бутерброд и провожал до ворот, напутствуя добрыми словами. Он оберегал руки педиатра, не позволяя растапливать печи, чистить картошку, рыбу. Дедушка обладал высокой эрудицией, у него можно было многому научиться. Пройдут годы, и в начале 2000-х Александра Ефимовна, будучи уже в преклонном возрасте, вступит в схватку с толстосумами – потенциальными застройщиками знаменитого Сада Томсона в Иркутске, напишет письмо Президенту России и отстоит наследие Августа Карловича [3].

Через два месяца от начала трудовой деятельности Александра Ефимовна, молодой специалист, была направлена руководством медсанчасти авиазавода на четырёхмесячную первичную специализацию по педиатрии. Именно в стенах Ивано-Матрёнинской больницы она обрела своих первых учителей. Среди них были заведующий кафедрой детских болезней ИГМИ Арнольд Ильич Фельдгун, а также ассистенты кафедры и врачи-ординаторы больницы, оказавшие влияние на её становление как врача: Ольга Ивановна Кислова, Александра Александровна Тетьева, Анна Алексеевна Судакова. С большой теплотой и благодарностью Александра Ефимовна вспоминала заведующих отделениями: неврологическим – Хану Исаевну Адаскину, скарлатинозным – Ольгу Александровну Котову, дифтерийным – Марию Макаровну Жибуль, туберкулёзным – Ольгу Владимировну Бичурину [2].

В 1949 г. Адольф Иванович, глава семьи, окончил институт и получил направление на работу на Черемховском угольном разрезе. Так молодая семья оказалась в Черемхово – и здесь врачебная нагрузка была колоссальная. Александре Ефимовне приходилось вести приём на протяжении 4–5 часов. Детей привозили даже из деревень. После окончания приёма шёл черёд обслуживания вызовов на дому. Кроме того, в обязанность врача-педиатра входили вечерние обходы в больнице 2 раза в неделю.

После возвращения в Иркутск Александра Ефимовна три года проработала заведующей городской детской поликлиникой Ленинского района Иркутска-II.

1952 год был посвящён учёбе в Ленинградском государственном институте усовершенствования

врачей у корифеев педиатрии Михаила Степановича Маслова, Александра Фёдоровича Тура и Игоря Михайловича Воронцова. В 1953 г. Александра Ефимовна поступила в трёхлетнюю клиническую ординатуру на кафедру детских болезней ИГМИ. Обучение в ординатуре предусматривало не только ночные дежурства в стационаре, участие в обходах, но и командировки в удалённые районы Иркутской области для оказания медицинской помощи детям. Особое внимание Александра Ефимовна уделяла вопросам грудного вскармливания и правильного ухода за ребёнком, проблемам профилактики заболеваний у детей и повышения резистентности детского организма к инфекциям. В течение четырёх лет, с 1953 по 1957 г., она руководила работой комитета по Иркутской области, направленной на профилактику рахита и оптимизацию питания детей раннего возраста [4, 5].

После окончания ординатуры Александра Ефимовна работала заведующей кишечным отделением ИГДКБ (ныне – Городская Ивано-Матрёнинская детская клиническая больница г. Иркутска); с 1961 по 1987 г. – ассистентом кафедры детских болезней ИГМИ. А.Е. Амбросова – автор более 30 печатных научных и учебно-методических работ по педиатрии, среди них: «Особенности течения смешанной кишечной инфекции у детей раннего возраста» (1964); «Особенности течения колиэнтеритов у детей раннего возраста, как чистой кишечной инфекции» (1965); «Проба Цуверкалова в диагностике дизентерии у детей», соавтор В.Ф. Шильман (1967); «О пневматозе кишечника у детей раннего возраста», соавторы Л.Г. Гурова, Н.Н. Бармина, А.А. Коновалова (1967); «Особенности клинического течения и диагностики дизентерии у детей раннего возраста при сочетании с острыми вирусными заболеваниями» (1969); методические рекомендации «Физическое развитие детей первых 3 лет жизни г. Иркутска и методика его оценки» (1974); «Поражения кишечника у детей, вызванные условно-патогенной флорой (клинико-морфологические параллели)» (1981); «О выявлении заболеваний псевдотуберкулёзом в Иркутской области» (1982) и др. [6–13].

Исследование А.Е. Амбросовой особенностей клинического течения и диагностики дизентерии у детей раннего возраста с острыми респираторными вирусными заболеваниями было успешно представлено к защите в 1969 году, после чего ей присуждена степень кандидата медицинских наук [8].

В 1972 г. в ИГМИ была организована субординатура по педиатрии для выпускников лечебного факультета. Александра Ефимовна с высокой ответственностью проводила активную работу по подготовке будущих педиатров. Первыми среди её учеников были Л.А. Решетник, Т.В. Бойко, Н.В. Головнева, Т.А. Кадесникова, Т.В. Ростовцева и В.А. Тарасенко. В последующие годы, вплоть до 1985 г., в субординатуру приходила новая смена выпускников лечебного факультета. Среди бывших субординато-

ров, учеников Александры Ефимовны, – высокопрофессиональные врачи педиатрического сообщества Иркутской области: Л.В. Брегель, Е.С. Голенецкая, М.В. Дудкина, Н.А. Кантур, И.Н. Вебер, Т.В. Казанцева, Г.И. Стальмахович, Т.С. Крупская, Т.С. Омолоева, супруги Павленок, С.В. Ильина, Н.В. Мордовина, С.В. Шаров, П.В. Петров и многие другие известные своим профессионализмом педиатры [5, 7, 14].

Во время работы на кафедре детских болезней ИГМИ Александра Ефимовна Амбросова вела большую работу в клинической ординатуре по подготовке педиатров. Среди её учеников, прошедших ординатуру, – целая плеяда главных врачей и начмедов Ивано-Матрёнинской больницы: В.А. Андреев, Е.Н. Стоянова, З.Г. Дубовик, Т.И. Ляшенко, А.А. Кононова, Н.Н. Богоносова, Н.Е. Копылова, Н.А. Кантур [6, 15].

К каждому занятию со студентами, субординаторами и ординаторами Александра Ефимовна тщательно готовилась, даже если материал был ей хорошо знаком. Необходимо отметить, что при общении со студентами она никогда не повышала голос, не делала замечаний прилюдно. Если студент в чём-то провинился, разговор с ним всегда был «с глаза на глаз». Студенты очень ценили у Александры Ефимовны это качество, а также её эрудицию, педагогический талант и в дальнейшем вспоминали преподавателя с большой благодарностью.

На протяжении многих лет А.Е. Амбросова бесменно служила своему делу внештатным детским инфекционистом не только Иркутской области, но и Республики Бурятия, Забайкальского края, участвовала в ликвидации 140 вспышек инфекционных заболеваний. Новый 1970 год Александра Ефимовна встречала в северном посёлке Ербогачён, где она оказывала медицинскую помощь больным дифтерией и участвовала в проведении противоэпидемических мероприятий. В течение ряда лет Александра Ефимовна вместе с врачом-педиатром инфекционистом Миной Шабановной Якубовой работали в составе коллегиальной комиссии при облздравотделе по диагностике дифтерии. За долгие годы работы врачом А.Е. Амбросовой был накоплен колоссальный клинический опыт, которым она щедро делилась с коллегами и студентами. Сформулированные ею «18 заповедей при подозрении на дифтерию» достойны того, чтобы войти в анналы отечественной инфектологии. Александра Ефимовна всегда подчёркивала, что инфекционист должен хорошо ориентироваться в различных дисциплинах, и на деле подтверждала этот постулат. Неоднократно случалось так, что её мнение по диагнозу у больного ребёнка шло вразрез с диагнозом, выставленным лечащим врачом. В конечном итоге проведённые исследования подтверждали правоту Александры Ефимовны. К примеру, у ребёнка с рвотой, подозрением на острую кишечную инфекцию и сахарный диабет она выявляла опухоль головного мозга; там, где стоял диагноз «менингит», А.Е. Амбросова выявляла

острый отит; в другой ситуации опровергался диагноз «пневмония» и выставлялся диагноз «менингит», а проведённая спинномозговая пункция подтверждала мнение Александры Ефимовны по диагнозу. Коллеги всегда восхищались мастерством, врачебной интуицией, широтой кругозора, чуткости и отзывчивости А.Е. Амбросовой. По первому зову она шла на помощь больному ребёнку, коллегам из любого отделения детской клинической больницы, поликлиник города. Ребёнка всегда осматривала тщательно – «от макушки до лодыжки» [16].

После выхода на пенсию Александра Ефимовна продолжала работать в лечебных учреждениях нашего города: в 1987–1996 гг. – заместителем главного врача по лечебной работе Кировской детской поликлиники № 3; в 1996–1998 гг. – консультантом Дома ребёнка № 1 г. Иркутска, где делилась своим опытом.

Александра Ефимовна была Педиатром, Человеком с большой буквы. Её взгляд был направлен на детское здоровье в целом, ориентацию педиатрической службы на поддержание здоровья растущего организма ребёнка. В своей клинической, педагогической, просветительской деятельности она уделяла большое внимание не только общим, но и частным педиатрическим проблемам. Так, в отделении детской нефрологии она активно включилась в круг работ по созданию методического пособия «Как уберечь почку». Эта брошюра предназначалась не только для юных педиатров, но и для маленьких пациентов и их родителей. Её заботливое стремление заметить факторы риска при глубоком и внимательном сборе анамнеза, а затем вовремя подкорректировать выявленные отклонения очень вдохновляло. Главным итогом этого труда явился разработанный в деталях комплекс мероприятий, направленных на профилактику самой частой патологии детской нефрологии – микробно-воспалительных заболеваний органов мочевой системы, а также комплекс методов ранней диагностики и мониторинга заболеваний почек у детей. Разработанное ею методическое пособие по диагностике и противоэпидемическим мероприятиям при капельных детских инфекциях до сих пор используется в учебном процессе на кафедре детских болезней и детских инфекций Иркутского государственного медицинского университета.

Хочется отметить высокий уровень культуры, врачебного мастерства, чуткости Александры Ефимовны во время её беседы с родителями больного ребёнка. Это был настоящий мастер-класс, продолжение процесса обучения и наставничества, результатом которого являлись укрепление надежды семьи на исцеление маленького пациента, гарантия сохранения и планирования здоровья. Александра Ефимовна подчёркивала, что в деятельности педиатра важно уметь сберечь здоровье ребёнка, своевременно принять меры по охране детского здоровья. Именно любовь к маленьким пациентам, доброжелательность, широкий кругозор, колоссальный врачебный опыт, талант лёгкой передачи своих знаний

были свойственны этому замечательному человеку, врачу, педагогу.

Александр Ефимовне присвоено почётное звание «Заслуженный врач Российской Федерации» (указ Президента Российской Федерации от 23.07.1996); она награждена медалями «Ветеран труда», «За трудовое отличие», «За доблестный труд в Великой Отечественной войне 1941–1945 гг.».

В Александре Ефимовне из мира её собственного детства и юности сохранилась способность радоваться и любить, учиться и наблюдать, удивляться и бескорыстно помогать – всё, без чего невозможно становление человека и врача. Те, кому посчастливилось дружить с ней, да и просто общаться, знают, какой светлой и кристально чистой была душа этого человека, прекрасного детского доктора, замечательного педагога, покорившего сердца своих коллег, учеников, пациентов. «Врач от Бога» – так отзываются об Александре Ефимовне Амбросовой коллеги, родители пациентов, бывшие студенты.

Министерство здравоохранения Иркутской области в 2009 году отметило Александру Ефимовну почётной грамотой, присудив ей победу в номинации «Легенда здравоохранения Иркутской области».

## ЛИТЕРАТУРА / REFERENCES

- Щербатых А.В., Орлова И.В. (ред.). *Иркутский государственный медицинский университет: 105 лет высшему медицинскому образованию Восточной Сибири и Дальнего Востока*. Иркутск: ООО «Репроцентр+»; 2024: 461-471. [Shcherbatykh A.V., Orlova I.V. (eds). *Irkutsk State Medical University: 105 years of higher medical education in Eastern Siberia and the Far East*. Irkutsk: LLC «Reprocenter+»; 2024: 461-471. (In Russ.)].
- Новожилов В.А., Игошева О.В., Филиппов Е.С. *Ивано-Матренинская: 130 лет на страже здоровья детей*. Иркутск: Форвард; 2025. [Novozhilov V.A., Igoшева O.V., Filippov E.S. *Irkutsk City Ivano-Matryoninskaya Children's Clinical Hospital: 130 years protecting children's health*. Irkutsk: Forward; 2025. (In Russ.)].
- Амбросова А.Е. *Из жизни педиатра*. Иркутск: ООО «АСпринт»; 2005. [Ambrosova A.E. *From the life of a pediatrician*. Irkutsk: LLC «ASprint»; 2005. (In Russ.)].
- Малов И.В. (ред.). *Иркутский государственный медицинский университет (1919–2009)*. Иркутск: ОАО «Иркутская областная типография № 1»; 2009. [Malov I.V. (ed.). *Irkutsk State Medical University (1919–2009)*. Irkutsk: Irkutsk Regional Printing House No. 1; 2009. (In Russ.)].
- Решетник Л.А. Кафедре детских болезней Иркутского государственного медицинского университета – родоначальнице Иркутской педиатрической школы – 90 лет. *Сибирский медицинский журнал*. 2013; 116(1): 124-127. [Reshetnik L.A. History of Department of Children's Diseases of Irkutsk State Medical University. *Siberian Medical Journal*. 2013; 116(1): 124-127. (In Russ.)].
- Новожилов В.А., Рудых Н.В. *Ивано-Матренинская детская клиническая больница: 125 лет*. Иркутск; 2020: 100-103. [Novozhilov V.A., Rudykh N.V. *Ivano-Matreninskaya Children's Clinical Hospital: 125 years*. Irkutsk; 2020: 100-103. (In Russ.)].
- Решетник Л.А., Крупская Т.С. Кафедра детских болезней ИГМУ в системе высшего медицинского образования и оказания помощи детям в РФ. *Актуальные вопросы общественного здоровья и здравоохранения на уровне субъекта Российской Федерации*. Иркутск: ИНЦХТ; 2020: 70-75. [Reshetnik L.A., Krupskaya T.S. The Department of Children's Diseases of the Irkutsk State Medical University in the system of higher medical education and provision of medical care to children in the Russian Federation. *Current Issues of Public Health and Healthcare at the level of the Constituent Entity of the Russian Federation*. Irkutsk: ISCST; 2020: 70-75. (In Russ.)].
- Амбросова А.Е. *Особенности клинического течения и диагностики дизентерии у детей раннего возраста при сочетании с острыми респираторными вирусными заболеваниями*: автореф. дис. ... канд. мед. наук. М.; 1968. [Ambrosova A.E. *Features of the clinical course and diagnosis of dysentery in infants combined with acute respiratory viral diseases: Abstract of a thesis for Cand. Sci. (Med.) degree*. Moscow; 1968. (In Russ.)].
- Амбросова А.Е. Особенности течения смешанной кишечной инфекции у детей раннего возраста. *Вопросы охраны материнства и детства*. 1964; (2): 38-39. [Ambrosova A.E. Features of the course of mixed intestinal infection in infants. *Issues of Maternal and Child Health Protection*. 1964; (2): 38-39. (In Russ.)].
- Решетник Л.А. (ред.). *Избранные труды сотрудников клиники и кафедры детских болезней Иркутского государственного медицинского университета 1921–2021 гг.*; в 2 томах. Иркутск: ИНЦХТ; 2024; (1): 225-239. [Reshetnik L.A. (ed.). *Selected works of the staff of the Clinic and Department of Children's Diseases of the Irkutsk State Medical University of 1921–2021.*; in two volumes. Irkutsk: ISCST; (1): 2024: 225-239. (In Russ.)].
- Амбросова А.Е. Особенности течения колиэнтеритов у детей раннего возраста, как чистой кишечной инфекции. *Вопросы эпидемиологии и инфекционной патологии: сборник научных работ*. Иркутск; 1965: 27-35. [Ambrosova A.E. Features of the course of enteritis in infants as a pure intestinal infection. *Issues of Epidemiology and Infectious Pathology*. Irkutsk; 1965: 27-35. (In Russ.)].
- Амбросова А.Е., Шильман В.Ф. Проба Цуверкалова в диагностике дизентерии у детей. *Краевые особенности инфекционной патологии в Иркутской области: сборник научных трудов*. Иркутск; 1967; (85): 27-31. [Ambrosova A.E., Shilman V.F. Tsuverkalov's test in the diagnosis of dysentery in children. *Regional Features of Infectious Pathology in the Irkutsk Region*. Irkutsk; 1967; (85): 27-31. (In Russ.)].
- Амбросова А.Е., Бармина Н.Н., Гурова Л.Г., Конавалова А.А. О пневматозе кишечника у детей раннего возраста. *Краевые особенности инфекционной патологии в Иркутской области: сборник научных трудов*. Иркутск; 1967; (85): 126-130. [Ambrosova A.E., Barmina N.N., Gurova L.G., Konovalova A.A. About intestinal pneumatosis in young children. *Regional Features of Infectious Pathology in the Irkutsk Region*. Irkutsk; 1967; (85): 126-130. (In Russ.)].

14. Новожилов В.А., Филиппов Е.С. *Ивано-Матренинская – наследие меценатов: 120 лет Ивано-Матренинской детской больницы*. Иркутск: Оттиск; 2015. [Novozhilov V.A., Filippov E.S. *Ivano-Matreninskaya Hospital – the legacy of patrons: 120 years of Ivano-Matreninskaya Children's Clinical Hospital*. Irkutsk: Imprint; 2015. (In Russ.)].

15. Щербатых А.В., Филиппов Е.С. *У истоков Иркутского государственного медицинского университета 1919–1930*; в 2 томах. Иркутск: ООО «Репроцентр+»; 2024; (1): 262-269. [Sherbatykh A.V., Filippov E.S. *At the ori-*

*gins of the Irkutsk State Medical University, 1919–1930*; in two volumes. Irkutsk: LLC «Reprocenter+»; 2024; (1): 262-269. (In Russ.)].

16. Парфенова Е.О. Педиатрическая «мама» и «бабушка» Амбросова Александра Ефимовна. *Роль медицинских ВУЗов в подготовке медицинских кадров: исторические аспекты*. Иркутск; 2016: 517-521. [Parfenova E.O. Pediatric «mother» and «grandmother» Alexandra Efimovna Ambrosova. *The Role of Medical Universities in the Training of Medical Staff: Historical Aspects*. Irkutsk; 2016: 517-521. (In Russ.)].

#### Конфликт интересов

Авторы декларируют отсутствие явных и потенциальных конфликтов интересов, связанных с публикацией настоящей статьи.

#### Источник финансирования

Авторы декларируют отсутствие внешнего финансирования для проведения исследования и публикации статьи.

#### Вклад авторов

Авторы в равной степени участвовали в подготовке публикации: разработка концепции статьи, получение и анализ фактических данных, написание и редактирование текста статьи, проверка и утверждение текста статьи. Авторы декларируют соответствие своего авторства международным критериям ICMJE.

#### Информация об авторах

**Крупская Тамара Семёновна** – к.м.н., доцент, заведующая кафедрой детских болезней и детских инфекций, Иркутский государственный медицинский университет, 664003, г. Иркутск, ул. Красного Восстания, 1, Россия.  
ORCID: <https://orcid.org/0000-0002-0285-3627>

**Птичкина Оксана Ивановна** – к.м.н., доцент кафедры детских болезней и детских инфекций, Иркутский государственный медицинский университет, 664003, г. Иркутск, ул. Красного Восстания, 1, Россия.  
ORCID: <https://orcid.org/0009-0004-3948-6439>

**Прокопьева Ольга Валентиновна** – к.м.н., доцент кафедры детских болезней и детских инфекций, Иркутский государственный медицинский университет, 664003, г. Иркутск, ул. Красного Восстания, 1, Россия.  
ORCID: <https://orcid.org/0009-0009-8929-6197>

#### Для переписки

Крупская Тамара Семёновна, [ismu\\_id@yahoo.com](mailto:ismu_id@yahoo.com)

Получена 23.11.2025  
Принята 08.05.2026  
Опубликована 10.06.2026

#### Conflict of interest

The authors declare no apparent or potential conflict of interest related to the publication of this article.

#### Funding source

The authors declare no external funding for the study and publication of the article.

#### Authors' contribution

The authors participated equally in the preparation of the publication: concept development, obtaining and analyzing factual data, writing and editing the text of the article, checking and approving the text of the article. The authors declare their authorship to be in compliance with the international ICMJE criteria.

#### Information about the authors

**Tamara S. Krupskaya** – Cand. Sci. (Med.), Docent, Head of the Department of Children's Diseases and Infections, Irkutsk State Medical University, 664003, Irkutsk, Krasnogo Vosstaniya str., 1, Russian Federation.  
ORCID: <https://orcid.org/0000-0002-0285-3627>

**Oksana I. Ptichkina** – Cand. Sci. (Med.), Associate Professor at the Department of Children's Diseases and Infections, Irkutsk State Medical University, 664003, Irkutsk, Krasnogo Vosstaniya str., 1, Russian Federation.  
ORCID: <https://orcid.org/0009-0004-3948-6439>

**Olga V. Prokopenva** – Cand. Sci. (Med.), Associate Professor at the Department of Children's Diseases and Infections, Irkutsk State Medical University, 664003, Irkutsk, Krasnogo Vosstaniya str., 1, Russian Federation.  
ORCID: <https://orcid.org/0009-0009-8929-6197>

#### Corresponding author

Tamara S. Krupskaya, [ismu\\_id@yahoo.com](mailto:ismu_id@yahoo.com)

Received 23.11.2025  
Accepted 08.05.2026  
Published 10.06.2026

Формат А4 (60x84/8). Сдано в работу 02.06.2026.  
Подписано в печать 09.06.2026, дата выхода в свет 10.06.2026.  
Печ. л. 12. Усл. печ. л. 11,16. Уч. изд. л. 10,3. Зак. 013-26.

Подготовлено в редакционно-издательском отделе ИНЦХТ.  
Адрес: 664003, Иркутск, ул. Борцов Революции, 1.  
Тел. (3952) 29-03-37, 29-03-70. E-mail: [arleon58@gmail.com](mailto:arleon58@gmail.com)