https://doi.org/10.57256/2949-0715-2026-5-2-63-72

ОСКОЛОЧНОЕ РАНЕНИЕ ШЕИ С РАЗРЫВОМ ГРУДИНО-КЛЮЧИЧНО-СОСЦЕВИДНОЙ АРТЕРИИ И ФОРМИРОВАНИЕМ НАПРЯЖЁННОЙ ГЕМАТОМЫ. ХИРУРГИЧЕСКОЕ ЛЕЧЕНИЕ В ВОЕННО-ПОЛЕВОМ ГОСПИТАЛЕ ЗОНЫ СПЕЦИАЛЬНОЙ ВОЕННОЙ ОПЕРАЦИИ

Казанцев А.Н., Бушланов П.С., Чаава А.И., Шенгелия Н.Г., Эмбрехт Д.Ю.

36-й отдельный медицинский отряд (аэромобильный) воздушно-десантных войск Министерства обороны Российской Федерации, 153020, г. Иваново, ул. Окуловой, 84, Россия

АННОТАЦИЯ

Актуальность. Представлен клинический случай успешного хирургического лечения осколочного слепого ранения третьей зоны шеи слева у военнослужащего, полученного при выполнении боевой задачи в зоне проведения специальной военной операции.

Клиническое наблюдение. Через четыре часа после ранения при поступлении в военно-полевой госпиталь второго уровня у пациента визуализировалась напряжённая гематома в проекции бифуркации сонных артерий. Диагностический алгоритм, включавший рентгенографию и ультразвуковое ангиосканирование, позволил выявить инородное тело на уровне пятого шейного позвонка и пульсирующий характер гематомы. С учётом риска развития кровотечения консилиумом принято решение о выполнении оперативного вмешательства. Интраоперационно, после проксимального контроля магистральных сосудов, в качестве источника кровотечения определён разрыв грудино-ключично-сосцевидной артерии, культи которой были лигированы. Последующая ревизия раневого канала завершилась удалением металлического осколка. Послеоперационный период протекал гладко, пациент возвращён к исполнению служебных обязанностей на 30-е сутки.

Заключение. Данное наблюдение демонстрирует эффективность этапного подхода с применением современных методов диагностики и хирургической тактики, направленной на профилактику жизнеугрожающих осложнений при ранениях шеи.

Ключевые слова: *ранение шеи, третья зона шеи, осколочное слепое ранение, пульсирующая гематома, грудино-ключично-сосцевидная артерия, военно-полевая хирургия, специальная военная операция*

Для цитирования: Казанцев А.Н., Бушланов П.С., Чаава А.И., Шенгелия Н.Г., Эмбрехт Д.Ю. Осколочное ранение шеи с разрывом грудино-ключично-сосцевидной артерии и формированием напряжённой гематомы. Хирургическое лечение в военно-полевом госпитале зоны специальной военной операции. *Байкальский медицинский журнал.* 2026; 5(2): 63-72. https://doi.org/10.57256/2949-0715-2026-5-2-63-72

SHRAPNEL NECK WOUND WITH RUPTURED STERNOCLEIDOMASTOID ARTERY AND TENSE HEMATOMA. SURGICAL TREATMENT AT A MILITARY FIELD HOSPITAL IN THE SPECIAL MILITARY OPERATION ZONE

Anton N. Kazantsev, Pavel S. Bushlanov, Aron I. Chaava, Nodar G. Shengelia, Dmitry Yu. Embrekht

36th Separate Medical Detachment (Airmobile) of the Airborne Troops of the Ministry of Defense of the Russian Federation, 153020, Ivanovo, Okulova ***str***., 84, Russian Federation

ABSTRACT

Background. The article presents a clinical case of successful surgical treatment of a shrapnel blind wound to the left third zone of the neck in a serviceman injured while performing a combat mission in the special military operation zone.
Clinical case description. Four hours after the injury, upon admission to a level-two military field hospital, the patient was diagnosed with a tense hematoma in the projection of the carotid artery bifurcation. A diagnostic algorithm, including radiography and ultrasound angioscanning, revealed a foreign body at the level of the fifth cervical vertebra and a pulsatile hematoma. Considering the risk of bleeding, a council of physicians decided to perform surgery. Intraoperatively, after proximal inspection of the main vessels, a rupture of the sternocleidomastoid artery was identified as the source of bleeding, and its stumps were ligated. Subsequent exploration of the wound channel resulted in the removal of a metal fragment. The postoperative period was uneventful, and the patient returned to duty on the day 30.
Conclusion. Our observation demonstrates the effectiveness of a staged approach using modern diagnostic methods and surgical tactics aimed at preventing life-threatening complications in neck injuries.

Keywords: *neck wound, third zone of the neck, shrapnel wound, pulsating hematoma, sternocleidomastoid artery, field surgery, special military operation*

For citation: Kazantsev A.N., Bushlanov P.S., Chaava A.I., Shengelia N.G., Embrekht D.Yu. Shrapnel neck wound with ruptured sternocleidomastoid artery and tense hematoma. Surgical treatment at a military field hospital in the special military operation zone. *Baikal Medical Journal.* 2026; 5(2): 63-72. https://doi.org/10.57256/2949-0715-2026-5-2-63-72

ВВЕДЕНИЕ

Проблема оказания хирургической помощи при ранениях шеи в условиях современных вооружённых конфликтов сохраняет свою актуальность. Шея представляет собой анатомическую область с высокой концентрацией жизненно важных структур – магистральных артериальных и венозных сосудов, трахеи, пищевода, нервных стволов, – что обусловливает тяжесть полученных ранений и высокий риск развития фатальных осложнений. Анализ структуры боевой патологии периода специальной военной операции (СВО) свидетельствует о значительной доле ранений шеи среди всех пострадавших, причём преобладающими являются осколочные ранения, характеризующиеся множественностью и сочетанным характером повреждений [1, 2]. Осколочные ранения нередко являются слепыми, с локализацией инородных тел в глубоких анатомических пространствах, что создаёт дополнительные сложности при диагностике и выборе хирургической тактики [3–5].

Ключевым фактором, определяющим прогноз для жизни и здоровья раненого, является своевременная диагностика повреждения сосудов. Формирование пульсирующей или напряжённой гематомы является классическим признаком сосудистой травмы, который требует незамедлительного уточнения источника кровотечения [6, 7]. Внедрение в практику военно-полевых госпиталей (2-й уровень) современных методов лучевой диагностики, таких как ультразвуковое ангиосканирование (УЗАС) и рентгенография, позволяет на дооперационном этапе верифицировать наличие паравазальной гематомы, её связь с магистральными сосудами и локализацию ранящего снаряда [8, 9]. Это особенно важно при ранениях третьей зоны шеи (от уровня угла нижней челюсти до основания черепа), где визуальный контроль и хирургический доступ крайне затруднены [6, 10].

Лечебная тактика при огнестрельных ранениях шеи претерпела значительную эволюцию. Если ранее доминировала концепция обязательной ревизии всех ранений, проникающих за пределы подкожной мышцы (m. platysma), то в настоящее время всё большее распространение получает дифференцированный подход, основанный на данных инструментальной диагностики и гемодинамической стабильности пациента [4, 5, 11]. Однако наличие признаков сосудистого повреждения, в особенности пульсирующей/напряжённой гематомы, является показанием к экстренному оперативному вмешательству ввиду риска отсроченного разрыва сосудистой стенки, аррозионного кровотечения и формирования ложных аневризм [12–14]. Многообразие клинических сценариев при боевой травме шеи диктует необходимость накопления и анализа практического опыта, включая подробное описание успешных хирургических вмешательств, выполненных в условиях военно-полевых госпиталей [15–17].

В представленной работе на примере клинического наблюдения демонстрируется эффективность этапной диагностики и хирургического лечения осколочного слепого ранения третьей зоны шеи, осложнившегося формированием пульсирующей гематомы. Данный случай иллюстрирует важность быстрой клинической оценки, адекватной интерпретации данных УЗАС и взвешенного подхода к объёму оперативного вмешательства, что в конечном итоге позволило минимизировать кровопотерю, предотвратить развитие осложнений и успешно возвратить военнослужащего в строй.

КЛИНИЧЕСКИЙ ПРИМЕР

Военнослужащий, 20 лет, госпитализирован в военно-полевой госпиталь (2-й уровень) зоны СВО. Жалобы при поступлении: боль в области раны.

Анамнез заболевания: за 4 часа до поступления в госпиталь при выполнении боевого задания получил осколочное слепое ранение третьей зоны шеи слева. Развилось массивное кровотечение, потерял сознание. Первая помощь оказана сослуживцами, наложена давящая повязка. Затем был эвакуирован.

Локальный статус: в третьей зоне шеи слева, медиальнее грудино-ключично-сосцевидной мышцы, рана размером 1 × 2 см с незначительным геморрагическим отделяемым. В проекции раны определяется опухолевидное образование (напряжённая гематома) диаметром 5 см, не пульсирующее, эластичное и болезненное при пальпации (рис. 1).

По результатам рентгенографии в проекции тела пятого шейного позвонка слева визуализировано наличие инородного тела (рис. 2).

По результатам общего анализа крови показатели в пределах референсных значений.

По данным УЗАС левой половины шеи выявлено наличие пульсирующей гематомы в проекции бифуркации сонных артерий (рис. 3).

Установлен диагноз: осколочное слепое ранение мягких тканей третьей зоны шеи слева с формированием пульсирующей гематомы.

Консилиумом в составе сосудистого хирурга, травматолога, хирурга, анестезиолога-реаниматолога ввиду риска развития кровотечения принято решение об оперативном решении на настоящем этапе.

Ход операции: под эндотрахеальным наркозом выполнен разрез тканей проксимальнее ранения с выделением общей сонной артерии и внутренней яремной вены и взятием их на турникеты (рис. 4а). Затем выполнено рассечение тканей над гематомой. После удаления тромботических

Рис. 1. *Осколочное слепое ранение третьей зоны шеи слева (**1**) с формированием напряжённой гематомы*

Fig. 1. *Shrapnel blind wound of the left third zone of the neck (**1**) with a tense hematoma*

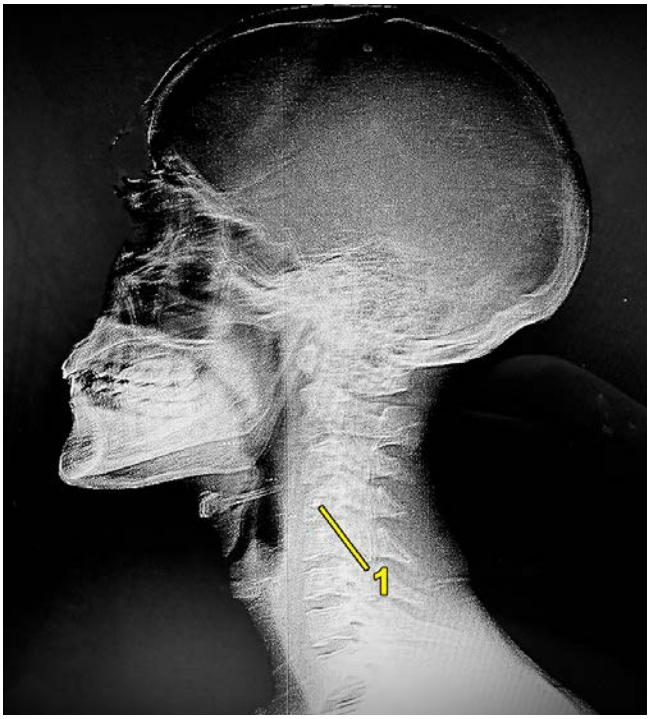

Рис. 2. *Рентгенография шеи: в проекции тела пятого шейного позвонка слева визуализируется инородное тело (**1**)*

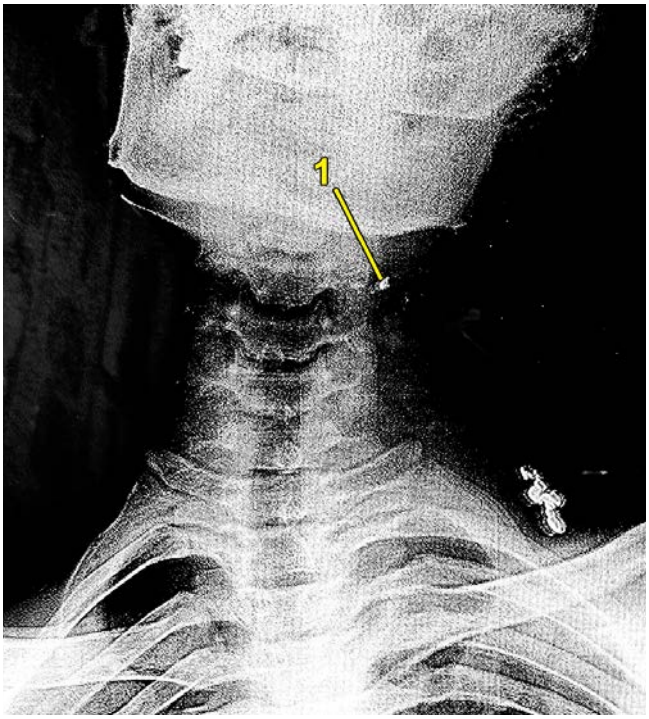

Fig. 2. *X-ray of the neck: in the projection of the body of the fifth cervical vertebra on the left, a foreign body (**1**) is visualized*

масс (объёмом около 5 мл) визуализирован источник кровотечения – разрыв грудино-ключично-сосцевидной артерии, отходящей от наружной сонной артерии. Ввиду незначительного размера (диаметр просвета 1,5 мм) культи артерии лигированы (рис. 4б).

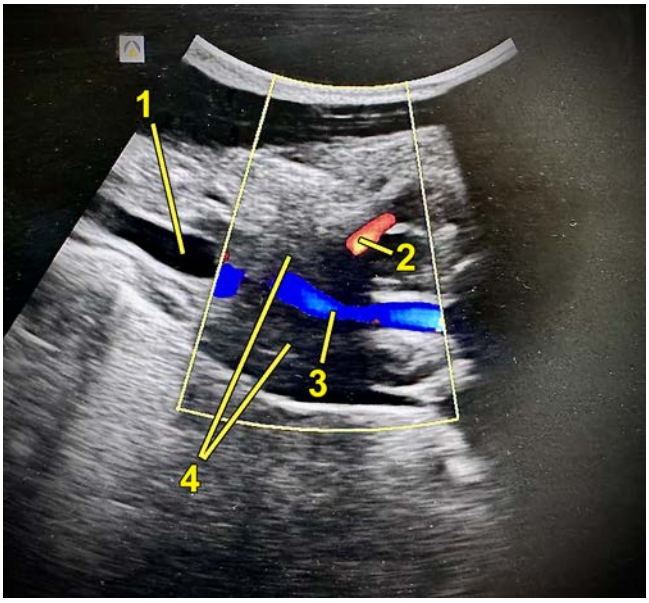

Рис. 3. *Ультразвуковое ангиосканирование сосудов левой половины шеи:* **1** *– общая сонная артерия;* **2** *– наружная сонная артерия;* **3** *– внутренняя сонная артерия;* **4** *– паравазальная гематома;* **5** *– пульсирующая гематома*

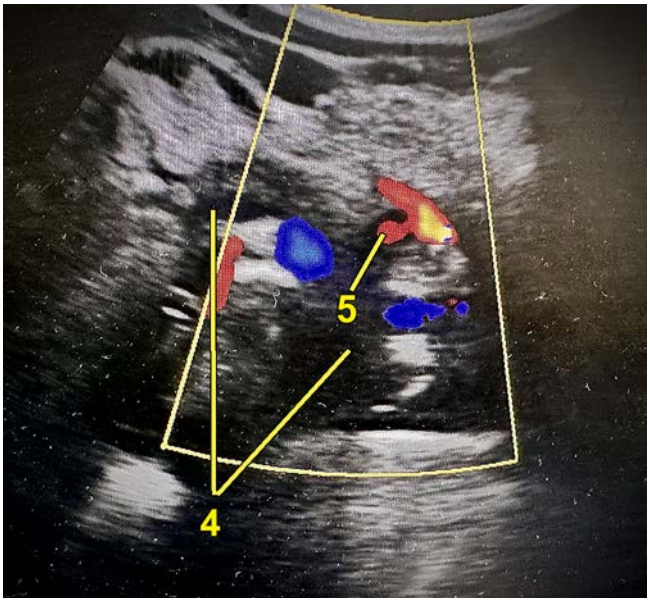

Fig. 3. *Ultrasound angioscanning of the vessels of the left half of the neck:* **1** *– common carotid artery;* **2** *– external carotid artery;* **3** *– internal carotid artery;* **4** *– paravasal hematoma;* **5** *– pulsating hematoma*

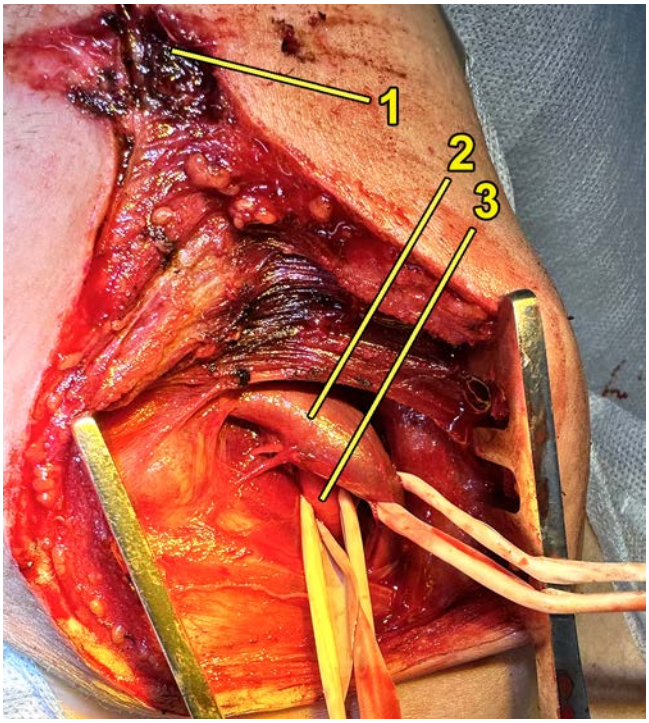

а

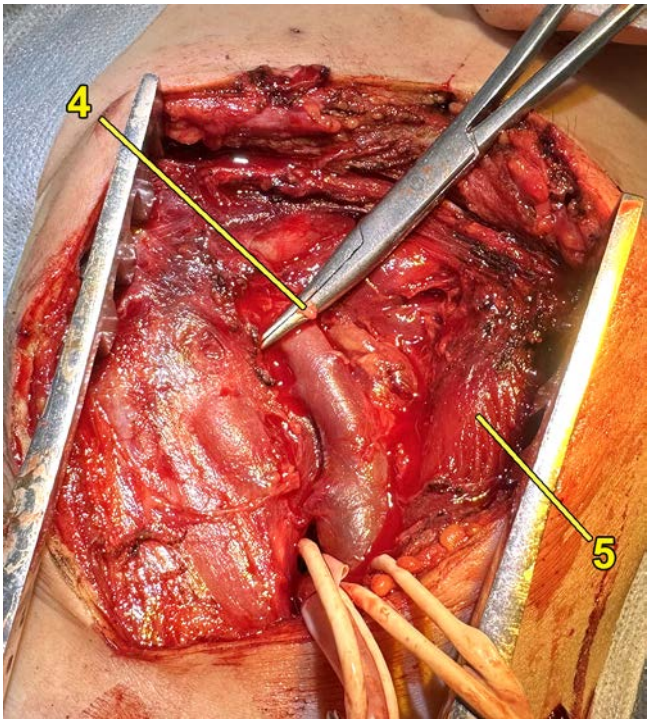

б

Рис. 4. *Ревизия сосудов левой половины шеи:* ***а*** *– выделение общей сонной артерии и внутренней яремной вены проксимальнее ранения с взятием на турникеты;* ***б*** *– лигирование культей грудино-ключично-сосцевидной артерии;* **1** *– место ранения;* **2** *– внутренняя яремная вена;* **3** *– общая сонная артерия;* **4** *– проксимальная культя грудино-ключично-сосцевидной артерии перед лигированием;* **5** *– грудино-ключично-сосцевидная мышца*

Fig. 4. *Revision of the vessels of the left half of the neck:* ***а*** *– isolation of the common carotid artery and internal jugular vein proximal to the wound and their filopressure;* ***б*** *– ligation of the sternocleidomastoid artery stumps;* **1** *– site of wound;* **2** *– internal jugular vein;* **3** *– common carotid artery;* **4** *– proximal stump of the sternocleidomastoid artery before ligation;* **5** *– sternocleidomastoid muscle*

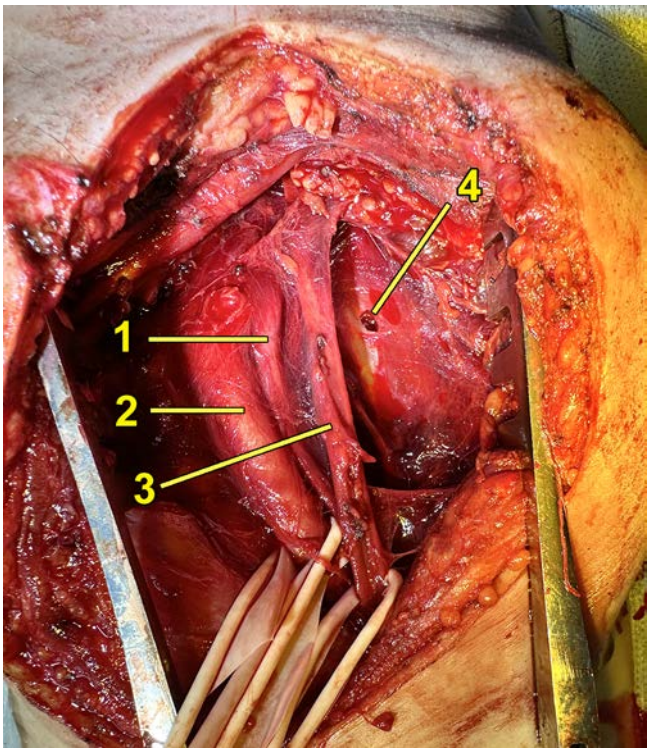

а

б

Рис. 5. *Отведение сонных артерий и внутренней яремной вены в медиальном направлении (**а**) для ревизии раневого канала и удаления металлического осколка снаряда (**б**):* **1** *– блуждающий нерв;* **2** *– общая сонная артерия;* **3** *– внутренняя яремная вена;* **4** *– раневой канал;* **5** *– металлический осколок снаряда*

Fig. 5. *Retraction of the carotid arteries and internal jugular vein in the medial direction (**a**) for revision of the wound channel and removal of a metal fragment of a projectile (**б**):* **1** *– vagus nerve;* **2** *– common carotid artery;* **3** *– internal jugular vein;* **4** *– wound channel;* **5** *– metal fragment of a projectile*

Затем произведено отведение сонных артерий и внутренней яремной вены в медиальном направлении для выделения раневого канала, уходящего в сторону позвоночника. Произведено удаление металлического осколка из дна канала (рис. 5).

Далее выполнена первичная хирургическая обработка раневого канала. На рану наложены швы с установкой дренажа. Кровопотеря составила 10 мл.

Послеоперационный период протекал без особенностей. Применялась следующая консервативная терапия: цефтриаксон 1,0 г 2 раза в сутки внутримышечно – 5 суток; кеторолак 1,0 мл 2 раза в сутки внутримышечно – 3 суток. Пациент был выписан и вернулся к исполнению военной службы на 30-е сутки после операции в удовлетворительном состоянии.

ОБСУЖДЕНИЕ

Представленный клинический случай является характерным примером боевого осколочного ранения шеи и демонстрирует ряд ключевых аспектов современной военно-полевой хирургии, требующих детального анализа. Прежде всего, обращает на себя внимание локализация ранения – третья зона шеи. Как отмечают М.М.к. Муминжонова и соавт., эта область является наиболее сложной для хирургического доступа из-за близости к основанию черепа и наличия множества критических анатомических структур [6]. Традиционно ранения данной зоны ассоциируются с высоким риском повреждения дистальных отделов внутренней сонной артерии, что сопряжено с техническими трудностями при попытке остановки кровотечения и восстановления магистрального кровотока [7, 8, 10].

В нашем наблюдении ранение привело к формированию напряжённой гематомы. Согласно литературным данным, наличие пульсирующей или увеличивающейся гематомы при ранениях шеи рассматривается как «мягкий» признак сосудистого повреждения, требующий углублённой диагностики или хирургической ревизии [5, 11]. Использование УЗАС на дооперационном этапе позволило не только подтвердить сосудистую природу гематомы, но и установить её связь с бифуркацией сонных артерий (посредством грудино-ключично-сосцевидной артерии), что определило необходимость немедленного оперативного вмешательства. Это полностью коррелирует с выводами А.Р. Дадаяна и соавт. о высокой информа-

тивности ультразвуковых методик в диагностике боевых повреждений шеи, особенно при локализации инородных тел в непосредственной близости от сосудисто-нервного пучка [8]. Рентгенологическое исследование, в свою очередь, уточнило локализацию металлического осколка на уровне C5, что способствовало планированию хирургического доступа.

Важным элементом успешной операции явилась стратегия первичного проксимального контроля сосудистого русла. Выделение общей сонной артерии и внутренней яремной вены проксимальнее места ранения и взятие их на турникеты являются «золотым стандартом» хирургии сосудистых повреждений шеи, позволяющим избежать массивной кровопотери в момент вскрытия гематомы [4, 14, 16]. Этот приём дал нам возможность безопасно выполнить ревизию, удалить тромботические массы и точно идентифицировать источник кровотечения. Интерес представляет сам источник – грудино-ключично-сосцевидная артерия, являющаяся ветвью наружной сонной артерии. Несмотря на небольшой диаметр (1,5 мм), её повреждение привело к формированию напряжённой гематомы, что подчёркивает необходимость тщательной ревизии даже мелких ветвей при ранениях данной локализации.

Выбор метода окончательного гемостаза в виде лигирования культей артерии является в данном случае оптимальным и патогенетически обоснованным. В отличие от ранений магистральных сосудов (общей или внутренней сонной артерии), где требуется реконструктивная операция для сохранения мозгового кровотока [6], повреждение мелкой мышечной ветви не несёт риска ишемических осложнений, что делает перевязку простым и надёжным способом остановки кровотечения. Это решение согласуется с общей концепцией этапного хирургического лечения, принятой в зоне СВО, где простота и надёжность вмешательства зачастую имеют приоритетное значение [12, 15].

Отдельного внимания заслуживает факт наличия в раневом канале крупного металлического осколка, который не вызвал повреждения магистральных сосудов, но локализовался в опасной близости от них. Удаление инородного тела из дна раневого канала после предварительного выделения и отведения сосудисто-нервного пучка позволило избежать ятрогенного повреждения интактных структур. Как показывает опыт В.И. Егорова и соавт., фиксация инородных тел в глубоких тканях шеи может приводить к развитию тяжёлых гнойных осложнений, в том числе параэзофагеальных абсцессов [3]. Поэтому первичная хирургическая обработка раневого канала с удалением всех нежизнеспособных тканей и инородного тела явилась обязательным и своевременным этапом вмешательства, профилактирующим инфекционные осложнения.

Сравнивая наше наблюдение с данными литературы, следует отметить, что огнестрельные и осколочные ранения шеи продолжают оставаться серьёзным вызовом для военно-полевых хирургов. Исследования последних лет подчёркивают рост доли сочетанных и множественных ранений, а также необходимость мультидисциплинарного подхода с участием сосудистых хирургов, травматологов и оториноларингологов [1, 2, 17]. Анализ международного опыта, в частности работы A.E. Sharrock и соавт., подтверждает, что своевременный проксимальный контроль и адекватная ревизия являются залогом успеха при лечении боевой сосудистой травмы [14]. Вместе с тем в условиях ограниченных ресурсов передового госпиталя (2-й уровень) тактика, избранная в данном случае (лигирование повреждённой мелкой ветви), представляется наиболее рациональной, позволяя избежать сложных и продолжительных реконструкций, не ухудшая при этом отдалённых результатов [11, 12].

ЗАКЛЮЧЕНИЕ

Осколочные ранения третьей зоны шеи относятся к категории тяжёлых боевых повреждений, требующих от хирурга не только знания топографической анатомии, но и умения быстро принимать решения в условиях ограниченного времени и высокого риска развития жизнеугрожающих осложнений. Представленный клинический случай демонстрирует эффективность этапного подхода, включающего полноценную клиническую оценку, применение современных лучевых методов диагностики (рентгенография, УЗАС) и своевременное оперативное вмешательство.

Данное наблюдение подчёркивает необходимость индивидуального подхода к выбору объёма хирургического пособия при ранениях шеи. Несмотря на общую тенденцию к расширению показаний для неоперативного лечения и эндоваскулярных технологий, наличие «мягких» признаков сосудистого повреждения, в частности пульсирующей гематомы, остаётся абсолютным показанием к хирургической ревизии. Накопление и анализ подобных клинических примеров будут способствовать совершенствованию тактики лечения раненых с боевой травмой шеи и повышению эффективности работы военно-полевых госпиталей.

ЛИТЕРАТУРА / REFERENCES

1. Ивченко Е.В., Овчинников Д.В. Основные научно-практические итоги изучения в Военно-медицинской академии боевой патологии периода Специальной военной операции. *Известия Российской Военно-медицинской академии*. 2024; 43(4): 457-469 [Ivchenko E.V., Ovchinnikov D.V. The main scientific and practical results

of the study at the Military Medical Academy of combat pathology during the Special military operation. *Russian Military Medical Academy Reports*. 2024; 43(4): 457-469. (In Russ.)]. https://doi.org/10.17816/rmmar636549

2. Дорохов А.Е., Акперова С.Р., Просветов С.Г. Анализ характера травм и ранений, полученных в ходе специальной военной операции. *Молодёжный инновационный вестник.* 2023; 12(S2): 138-140. [Dorokhov A.E., Akperova S.R., Prosvetov S.G. Analysis of the nature of injuries suffered during a special military operation. *Youth Innovation Bulletin.* 2023; 12(S2): 138-140. (In Russ.)]. URL: https://new.vestnik-surgery.com/index.php/2415-7805/article/view/8284 [date of access: 09.04.2026].

3. Егоров В.И., Карибова С.О., Пустовит О.М., Исаев Э.В. Пулевое ранение глотки с фиксацией инородного тела в мягких тканях на уровне основания черепа. *Российская оториноларингология.* 2023; 22(2(123)): 84-87. [Egorov V.I., Karibova S.O., Pustovit O.M., Isaev E.V. Case report of bullet wound of pharynx with fixation of foreign body in soft tissues at level of skull base. *Russian Otorhinolaryngology.* 2023; 22(2(123)): 84-87. (In Russ.)]. https://doi.org/10.18692/1810-4800-2023-2-84-87

4. Анипченко С.Н., Архангельский Д.А., Кузнецов С.А., Жданов А.А., Высоцкий Я.В., Башилов Н.И., и др. Огнестрельное ранение шеи с локализацией осколка в непосредственной близости с начальным отделом пищевода и развитием параэзофагеального абсцесса. *Хирургическая тактика. Хирург.* 2024; (3-4): 60-69. [Anipchenko S.N., Arkhangelskiy D.A., Kuznetsov S.A., Zhdanov A.A., Vysotskiy Ya.V., Bashilov N.I., et al. Gunshot wound of the neck with a fragment localized in close proximity to the initial part of the esophagus with development of paraesophageal abscess. *Surgical Tactics. Surgeon.* 2024; (3-4): 60-69. (In Russ.)]. https://doi.org/10.33920/med-15-2402-06

5. Васильев Д.С., Казанцев А.Н., Колесников В.В., Якимавичус Р.П., Шишкин А.Г., Беляй Ж.М., и др. Удаление металлического осколка и флотирующего тромба из внутренней яремной вены у военнослужащего в военно-полевом госпитале. *Экстремальная биомедицина*. 2025; 27(4): 500-504. [Vasiliev D.S., Kazantsev A.N., Kolesnikov V.V., Yakimavichus R.P., Shishkin A.G., Belyai Zh.M., et al. Removal of a metal fragment and floating thrombus from the internal jugular vein of a serviceman in a field hospital. *Extreme Medicine*. 2025; 27(4): 500-504. (In Russ.)]. https://doi.org/10.47183/mes.2025-349

6. Муминжонова М.М.к., Антонов Г.И., Чмутин Г.Е., Миклашевич Э.Р., Мануковский В.А., Чмутин Е.Г., и др. Огнестрельные повреждения экстракраниального отдела каротидного бассейна с формированием ложной аневризмы. Клиническое наблюдение этапного лечения и обзор литературы. *Вестник неврологии, психиатрии и нейрохирургии*. 2025; 18(4(183)): 480-492. [Muminzhonova M.M.k., Antonov G.I., Chmutin G.E., Miklashevich E.R., Manukovskiy V.A., Chmutin E.G., et al. Gunshot wounds of the extracranial division of the carotid basin with the formation of false aneurysm. Clinical observation staged treatment and literature review. *Bulletin of Neurology, Psychiatry and Neurosurgery.* 2025; 18(4(183)): 480-492. (In Russ.)]. https://doi.org/10.33920/med-01-2504-07

7. Абросимов С.С., Антонов Г.И., Чмутин Г.Е., Миклашевич Э.Р., Чмутин Е.Г. Выполнение гибридного хирургического вмешательства при осложненном огнестрельном ранении общей сонной артерии: клинический случай. *Международный научно-исследовательский журнал.* 2025; 6(156). [Abrosimov S.S., Antonov G.I., Chmutin G.E., Miklashevich E.R., Chmutin E.G. Performance of hybrid surgery for complicated gunshot wound of the common carotid artery: A clinical case study. *International Research Journal.* 2025; 6(156). (In Russ.)]. https://doi.org/10.60797/IRJ.2025.156.89

8. Дадаян А.Р., Белик Б.М., Тенчурин Р.Ш., Болоцков А.С. Опыт удаления глубокорасположенного инородного тела мягких тканей шеи под ультразвуковым контролем у пациента после осколочного ранения. *Вестник экспериментальной и клинической хирургии.* 2024; 17(2(63)): 66-71. [Dadayan A.R., Belik B.M., Tenchurin R.S., Bolotskov A.S. Ultrasound-guided removal of deep-lying foreign bodies of the soft neck tissue in a patient with a shrapnel wound. *Journal of Experimental and Clinical Surgery.* 2024; 17(2(63)): 66-71. (In Russ.)]. https://doi.org/10.18499/2070-478X-2024-17-2-66-71

9. Грязнов С.Е., Мелконян Г.Г., Долидзе Д.Д., Магомедова М.М. Инородное тело щитовидной железы после огнестрельного осколочного ранения шеи. Клинический случай. *Московский хирургический журнал.* 2025; (4): 152-157. [Gryaznov S.E., Melkonyan G.G., Dolidze D.D., Magomedova M.M. Foreign body of the thyroid gland after a gunshot shrapnel wound to the neck. A clinical case. *Moscow Surgical Journal.* 2025; (4): 152-157. (In Russ.)]. https://doi.org/10.17238/2072-3180-2025-4-152-157

10. Трунин Е.М., Дыдыкин С.С., Татаркин В.В., Васильев Ю.Л., Мовчан К.Н., Бакунов А.М., и др. Хирургическая цервикология как самостоятельный раздел хирургии – утопия или недалекое будущее? *Оперативная хирургия и клиническая анатомия (Пироговский научный журнал).* 2023; 7(2): 55-64. [Trunin E.M., Dydykin S.S., Tatarkin V.V., Vasilyev Yu.L., Movchan K.N., Bakunov A.M., et al. Surgical cervicology as an independent branch of surgery – utopia or the near future? *Russian Journal of Operative Surgery and Clinical Anatomy.* 2023; 7(2): 55-64. (In Russ.)]. https://doi.org/10.17116/operhirurg2023702155

11. Тришкин Д.В. Итоги деятельности медицинской службы Вооруженных Сил Российской Федерации в 2024 году и задачи на 2025 год. *Военно-медицинский журнал*. 2025; 346(1): 4-20. [Trishkin D.V. Results of the medical service activities of the Armed Forces of the Russian Federation in 2023 and goals for 2024. *Russian Military Medical Journal.* 2025; 346(1): 4-20. (In Russ.)]. https://doi.org/10.52424/00269050_2024_345_1_4

12. Тенишев Р.Р., Казанцев А.Н., Беляй Ж.М., Шишкин А.Г., Кошиль Ю.Е., Якимавичус Р.П., и др. Результаты хирургического лечения пациентов с ложными аневризмами периферических артерий в военно-полевом госпитале зоны специальной военной операции. *Российский кардиологический журнал.* 2025; 30(10S): 6577 [Tenishev R.R., Kazantsev A.N., Belyai Zh.M., Shishkin A.G., Koshil Yu.E., Yakimavichus R.P., et al. Surgical treatment of patients with peripheral artery pseudoaneurysm in a field hospital within Special Military

Operation. *Russian Journal of Cardiology*. 2025; 30(10S): 6577. (In Russ.)]. https://doi.org/10.15829/15604071-2025-6477

13. Казанцев А.Н., Вшивков К.Н., Попов А.А., Бушланов П.С., Гаптракипов И.Х., Павленко Н.А., и др. Ложная аневризма и артериовенозная фистула между подколенной артерией и подколенной веной спустя год после осколочного ранения: хирургическая реконструкция в условиях военно-полевого госпиталя зоны специальной военной операции. *Сибирский журнал клинической и экспериментальной медицины*. 2025; 40(4): 220-226. [Kazantsev A.N., Vshivkov K.N., Popov A.A., Bushlanov P.S., Gaptrakipov I.Kh., Pavlenko N.A., et al. False aneurysm and arteriovenous fistula between the popliteal artery and popliteal vein one year after a shrapnel wound: Surgical reconstruction in a military field hospital in a special military operation zone. *Siberian Journal of Clinical and Experimental Medicine*. 2025; 40(4): 220-226. (In Russ.)]. https://doi.org/10.29001/2073-8552-2025-40-4-220-226

14. Sharrock A.E., Tai N., Perkins Z., White J.M., Remick K.N., Rickard R.F., et al. Management and outcome of 597 wartime penetrating lower extremity arterial injuries from an international military cohort. *J Vasc Surg*. 2019; 70(1): 224-232. https://doi.org/10.1016/j.jvs.2018.11.024

15. Папко С.В., Макоев Х.М., Дмитроченко И.В., Ким И.Ю., Рабданов М.М. Клинический случай успешного эндовидео-хирургического лечения пострадавшего с сочетанным огнестрельным осколочным ранением головы, шеи, груди, конечностей с локализацией инородного тела в аортопульмональном пространстве. *Военно-медицинский журнал*. 2025; 346(1): 35-39. [Papko S.V., Makoev Kh.M., Dmitrochenko I.V., Kim I.Yu., Rabdanov V.M. Clinical case of successful endovideosurgical treatment of a victim with combined gunshot shrapnel wound of the head, neck, chest, extremities with localization of a foreign body in the aortopulmonary space. *Russian Military Medical Journal*. 2025; 346(1): 35-39. (In Russ.)]. https://doi.org/10.52424/00269050_2024_346_1_35

16. Барышников И.Н., Лебедев И.А., Болдырева Ю.В., Пашкина И.В., Бабакин Е.А., Воронова Ю.С., и др. Скорость утраты сознания в случаях наступления смерти от острой или массивной кровопотери: обоснованность выводов судебно-медицинских экспертиз в г. Тюмени и Тюменском районе. *Международный научно-исследовательский журнал*. 2025; 7(157). [Baryshnikov I.N., Lebedev I.A., Boldireva Y.V., Pashkina I.V., Babakin Y.A., Voronova Y.S., et al. Rate of loss of consciousness in cases of death from acute or massive blood loss: Validity of conclusions of forensic medical examinations in Tyumen and Tyumen region. *International Research Journal*. 2025; 7(157). (In Russ.)]. https://doi.org/10.60797/IRJ.2025.157.69

17. Стяжкина С.Н., Федоров В.Г., Бывальцева В.А., Ильясова А.Э. Анализ клинического случая сочетанной травмы грудной клетки с ранением шеи у пациента с тяжелой коморбидной патологией. *Дневник науки*. 2023; 5(77). [Styazhkina S.N., Fedorov V.G., Byvaltseva V.A., Ilyasova A.E. Analysis of a clinical case of combined chest injury with a neck injury in a patient with severe comorbidal pathology. *Science Diary*. 2023; 5(77). (In Russ.)]. URL: https://dnevniknauki.ru/images/publications/2023/5/medicine/Styazhkina_Fedorov_Byvaltseva_Ilyasova.pdf [date of access: 09.04.2026].

Информированное согласие на публикацию

Авторы получили письменное согласие пациента на анализ и публикацию медицинских данных.

Соответствие принципам этики

Протокол исследования был одобрен локальным этическим комитетом. Одобрение и процедуру проведения протокола получали по принципам Хельсинкской конвенции.

Конфликт интересов

Авторы декларируют отсутствие явных и потенциальных конфликтов интересов, связанных с публикацией настоящей статьи.

Источник финансирования

Авторы декларируют отсутствие внешнего финансирования для проведения исследования и публикации статьи.

Вклад авторов

Авторы в равной степени участвовали в подготовке публикации: разработка концепции статьи, получение и анализ фактических данных, написание и редактирование текста статьи, проверка и утверждение текста статьи. Авторы декларируют соответствие своего авторства международным критериям ICMJE.

Информация об авторах

Казанцев Антон Николаевич – военный врач, 36-й отдельный медицинский отряд (аэромобильный) воздушно-десантных войск Министерства обороны Российской Федерации, 153020, г. Иваново, ул. Окуловой, 84, Россия.
ORCID: https://orcid.org/0000-0002-1115-609X

Informed consent for publication

Written consent was obtained from the patient for publication of relevant medical information within the manuscript.

Ethics approval

The study was approved by the local ethics committee. The approval and procedure for the protocol were obtained in accordance with the principles of the Helsinki Convention.

Conflict of interest

The authors declare no apparent or potential conflict of interest related to the publication of this article.

Funding source

The authors declare no external funding for the study and publication of the article.

Authors' contribution

The authors participated equally in the preparation of the publication: concept development, obtaining and analyzing factual data, writing and editing the text of the article, checking and approving the text of the article. The authors declare their authorship to be in compliance with the international ICMJE criteria.

Information about the authors

Anton N. Kazantsev – Military Doctor, 36th Separate Medical Detachment (Airmobile) of the Airborne Troops of the Ministry of Defense of the Russian Federation, 153020, Ivanovo, Okulova str., 84, Russian Federation. ORCID: https://orcid.org/0000-0002-1115-609X

Бушланов Павел Сергеевич – военный врач, 36-й отдельный медицинский отряд (аэромобильный) воздушно-десантных войск Министерства обороны Российской Федерации, 153020, г. Иваново, ул. Окуловой, 84, Россия.
ORCID: https://orcid.org/0000-0001-7075-2599

Чаава Арон Игоревич – военный врач, 36-й отдельный медицинский отряд (аэромобильный) воздушно-десантных войск Министерства обороны Российской Федерации, 153020, г. Иваново, ул. Окуловой, 84, Россия.
ORCID: https://orcid.org/0009-0007-6075-1024

Шенгелия Нодар Гиевич – военный врач, 36-й отдельный медицинский отряд (аэромобильный) воздушно-десантных войск Министерства обороны Российской Федерации, 153020, г. Иваново, ул. Окуловой, 84, Россия.
ORCID: https://orcid.org/0009-0003-2319-3132

Эмбрехт Дмитрий Юрьевич – военный врач, 36-й отдельный медицинский отряд (аэромобильный) воздушно-десантных войск Министерства обороны Российской Федерации, 153020, г. Иваново, ул. Окуловой, 84, Россия.
ORCID: https://orcid.org/0009-0005-4231-2795

Для переписки

Казанцев Антон Николаевич, dr.antonio.kazantsev@mail.ru

Pavel S. Bushlanov – Military Doctor, 36th Separate Medical Detachment (Airmobile) of the Airborne Troops of the Ministry of Defense of the Russian Federation, 153020, Ivanovo, Okulova str., 84, Russian Federation. ORCID: https://orcid.org/0000-0001-7075-2599

Aron I. Chaava – Military Doctor, 36th Separate Medical Detachment (Airmobile) of the Airborne Troops of the Ministry of Defense of the Russian Federation, 153020, Ivanovo, Okulova str., 84, Russian Federation. ORCID: https://orcid.org/0009-0007-6075-1024

Nodar G. Shengelia – Military Doctor, 36th Separate Medical Detachment (Airmobile) of the Airborne Troops of the Ministry of Defense of the Russian Federation, 153020, Ivanovo, Okulova str., 84, Russian Federation. ORCID: https://orcid.org/0009-0003-2319-3132

Dmitry Yu. Embrekht – Military Doctor, 36th Separate Medical Detachment (Airmobile) of the Airborne Troops of the Ministry of Defense of the Russian Federation, 153020, Ivanovo, Okulova str., 84, Russian Federation. ORCID: https://orcid.org/0009-0005-4231-2795

Corresponding author

Anton N. Kazantsev, dr.antonio.kazantsev@mail.ru

Получена 23.03.2026
Принята 08.05.2026
Опубликована 10.06.2026

Received 23.03.2026
Accepted 08.05.2026
Published 10.06.2026